1907

Klinische Untersuchungen

über die

Wirkung des Lokalanästhetikums Alypin beim Pferde.

INAUGURAL-DISSERTATION

ZUR

ERLANGUNG DER VETERINÄRMEDIZINISCHEN DOKTORWÜRDE

DER

VEREINIGTEN MEDIZINISCHEN FAKULTÄT
DER GROSSHERZOGLICH HESSISCHEN LUDWIGS-UNIVERSITÄT
ZU GIESSEN

VORGELEGT VON

ALBERT DITTMER,
APPROB. TIERARZT AUS LADENTHIN IN POMMERN.

Sonderabdruck aus Monatshefte für praktische Tierheilkunde.
XVIII. Band.

STUTTGART.
DRUCK DER UNION DEUTSCHE VERLAGSGESELLSCHAFT.
1907.

Digitized by the Internet Archive
in 2026

https://archive.org/details/IA40154004_0271

Klinische Untersuchungen

über die

Wirkung des Lokalanästhetikums Alypin beim Pferde.

INAUGURAL-DISSERTATION

ZUR

ERLANGUNG DER VETERINÄRMEDIZINISCHEN DOKTORWÜRDE

DER

VEREINIGTEN MEDIZINISCHEN FAKULTÄT
DER GROSSHERZOGLICH HESSISCHEN LUDWIGS-UNIVERSITÄT
ZU GIESSEN

VORGELEGT VON

ALBERT DITTMER,
APPROB. TIERARZT AUS LADENTHIN IN POMMERN.

Sonderabdruck aus Monatshefte für praktische Tierheilkunde.
XVIII. Band.

STUTTGART.
DRUCK DER UNION DEUTSCHE VERLAGSGESELLSCHAFT.
1907.

Gedruckt mit Genehmigung der vereinigten medizinischen Fakultät zu Gießen.

Referent: Prof. Dr. W. PFEIFFER.

MEINEN LIEBEN ELTERN

IN DANKBARKEIT

GEWIDMET.

Der Wunsch, den Schmerz zu lindern, ist so alt wie die Menschheit. Ebenso alt wie die Bestrebungen zu narkotisieren sind die Versuche, durch lokalanästhesierende Mittel bei chirurgischen Eingriffen die Schmerzen auszuschalten. Von jeher ist man bestrebt gewesen, eine brauchbare lokale Anästhesierungsmethode zu finden. Auch die Einführung der Inhalationsnarkose schwächte diesen Wunsch nicht ab; denn die Narkose war besonders in der ersten Zeit ihrer Anwendung nicht ungefährlich und ist es auch heute noch nicht einwandsfrei. Umsomehr war man bemüht, Schmerzlosigkeit bei Operationen in weniger eingreifender Weise zu erreichen, und dieses besonders bei kleineren operativen Eingriffen. In jeder denkbaren Weise, durch physikalisch und chemisch wirksame Faktoren ist versucht worden, die sensiblen Nervenstämme oder Nervenendigungen zu lähmen und dadurch lokale Anästhesie hervorzurufen. Man benutzte die verschiedensten Mittel, als Kälte, Kompression und Arzneimittel. Letztere wurden auf die Haut oder Schleimhaut gebracht, oder sie wurden in die Gewebe injiziert. Trotzdem hat sich in die Neuzeit nur die Kälteanästhesie hinübergerettet, während bis vor verhältnismäßig kurzer Zeit ein gut örtlich wirkendes Arzneimittel

fehlte. Erst das vergangene Jahrhundert, das auf alle Gebiete der Wissenschaft und Technik fördernd einwirkte, hat auch auf dem Gebiete der Schmerzlinderung große Erfolge zu verzeichnen. Im Jahre 1884 führte Koller das Kokain in die Medizin ein und man kann wohl sagen, hier beginnt die Neuzeit der lokalen Anästhesie.

Um dieselbe Zeit wurde das Kokain auch in der Tierheilkunde angewandt; man benutzte es in der Veterinärchirurgie vornehmlich in der Augenheilkunde und bei kleineren operativen Eingriffen als Anästhetikum. Jetzt ist die Lokalanästhesie in der Tierheilkunde schon Allgemeingut geworden. Ist es doch ein einfaches Gebot der Humanität, die Schmerzen der uns anvertrauten Geschöpfe nach Kräften zu lindern. Auch jeder Laie weiß heute, daß es Mittel gibt, die Schmerzlosigkeit hervorzurufen, und wünscht, daß sie in entsprechenden Fällen angewandt werden. Nicht allein aber dies; durch die Anästhesie ist dem Operateur ein Mittel in die Hand gegeben, seine Operation sicherer und sachgemäßer auszuführen, als es ohnedies der Fall wäre; er selbst setzt sich auch weniger der Gefahr aus, von dem Tiere in irgend einer Weise beschädigt zu werden. In dem vorher erwähnten Kokain bot sich uns ein wertvolles Lokalanästhetikum, das bis heute noch nicht allgemein durch andere Mittel ersetzt werden konnte. Leider haften dem Kokain auch verschiedene Nachteile an, die seine Anwendung nur bis zu einem gewissen Grade gestatten und manchmal sogar verbieten. Vor allem beeinträchtigt seine starke Giftigkeit und die dadurch bedingten Nebenwirkungen seine Anwendung in der Chirurgie stark. Diese Tatsache ließ in der Veterinärchirurgie den Wunsch nach einem Ersatzpräparat rege werden. Vollends gewann diese Frage an Bedeutung seit Einführung der Kokaininjektion als diagnostisches Hilfsmittel bei der Feststellung des Sitzes einer Lahmheit. Zeigen sich doch schon nach Dosen von 0,001 g pro 1 kg Körpergewicht beim Pferde geringe und bei Dosen von 0,01 g schwere Vergiftungserscheinungen, die sich durch starke Aufregung kundgeben.

Hierdurch ist es oft geradezu unmöglich, sich dieses wichtigen Hilfsmittels zur Feststellung leichterer Lahmheiten zu bedienen, weil eben infolge der Aufregung des Tieres es sich nicht mehr entscheiden läßt, ob das Gutgehen der Tiere eine Folge der Aufregung oder der anästhetischen Wirkung ist. Auch der Fall von Kokainvergiftung, bei dem ein Pferd nach diagnostischer Injektion von 0,5 g Kokain, also ungefähr

0,001 g pro 1 kg Körpergewicht zusammenstürzte und verendete, führt uns die Gefährlichkeit des Kokains vor Augen (Aortenriß).

In Anbetracht der Nachteile des Kokains hat sich denn auch die chemische Technik bemüht, Ersatzpräparate für Kokain herzustellen. Produkte dieser Bemühungen sind Stovain, β-Eukain, Akoin, Holokain, Tropakoin, Novokain, Alypin etc. Ein jedes dieser Präparate galt eine Zeitlang in der Humanmedizin als ein vollwertiger Ersatz des Kokains; aber es folgten bei vielen von ihnen auf die ersten enthusiastischen Berichte ruhigere, welche die mit den betreffenden Arzneimitteln erzielten Erfolge nachprüften und auf ihren wahren Wert zurückführten, so daß jetzt nur das Novokain, Stovain und Alypin sich einer allgemeinen Anerkennung erfreuen.

Auf Anregung meines hochverehrten Lehrers, des Herrn Prof. Dr. Kärnbach, habe ich das Alypin darauf geprüft, ob es auch bei Pferden dem Kokain an anästhesierender Wirkung gleicht, an Giftigkeit ihm aber nachsteht. Das Ergebnis dieser Untersuchungen werde ich im folgenden niederlegen.

Literatur. Trotzdem Alypin erst seit verhältnismäßig kurzer Zeit in die Medizin als Anästhetikum eingeführt wurde, findet man doch in der Literatur eine große Anzahl von Berichten über dieses Arzneimittel. Allerdings mußte ich mich in meinen Berichten über Literatur auf die humanmedizinischen Fachschriften beschränken, da ich in der veterinärmedizinischen Literatur keine Mitteilungen über Alypin vorfand.

Impens hat das Alypin zuerst geprüft und teilt auf Grund seiner Untersuchungen mit, daß Alypin von den Schleimhäuten gut resorbiert und von dem subkutanen Gewebe gut aufgenommen wird. Entzündungen oder Nekrose bei 4—5prozentiger Lösung hat er an der Applikationsstelle nie beobachtet. Die Anästhesie steht der des Kokains nicht nach, sondern übertrifft sie sogar. 0,005prozentige Alypinlösung soll die Empfindlichkeit der Froschschwimmhaut gegenüber elektrischen Reizen herabsetzen, was erst bei 0,01prozentiger Kokainlösung der Fall ist. Am Kaninchenauge anästhesiert eine 0,0625prozentige Alypinlösung nach 2 Min. die äußeren Schichten der Hornhaut, so daß kein Reflex mehr auszulösen ist. Die untere Größe der Anästhesierung wird bei 0,005prozentiger Lösung erreicht. 1prozentige Alypinlösung bewirkt nach 50 bis 60 Sek. totale Anästhesie der oberflächlichen Schichten der Hornhaut und nach mehr Zeit eine starke Tiefenwirkung. Am Menschenauge tritt nach 0,025prozentiger Alypinlösung Abstumpfung auf und bei 0,05prozentiger Lösung wird der Cornealreflex ausgelöscht. In 1—2prozentiger Lösung macht Alypin die Cornea nach 50—60 Sek. unempfindlich. Kurz nach Einträufelung 2prozentiger Alypinlösung fühlt man 75 Sek. lang Brennen wie beim Kokain. Darauf tritt Anästhesie der Cornea ein. Ein Reflex läßt sich nicht mehr auslösen und bald sind auch die tieferen Schichten anästhesiert. Zur selben Zeit tritt Hyperämie auf, eine Folge der dilatatorischen Wirkung des Alypins. Mit dem Abklingen der An-

ästhesie sieht das Auge wieder vollkommen normal aus. Die Dauer der Anästhesie ist 10 Min. Alypin ist weniger giftig als Kokain. Nach Einspritzung großer Dosen zeigen die Versuchstiere Exzitationserscheinungen, die in intensiver psychomotorischer Erregung bestehen. Es treten heftige chronische Krampfanfälle auf. Bei tödlichen Mengen nehmen die Krämpfe an Zahl und Intensität so zu, daß die Tiere an totaler Erschöpfung des Zentralnervensystems zu Grunde gehen. Herz- oder Atmungslähmung besteht nicht, denn die Dosis letalis wird ertragen, wenn man die Krämpfe durch kleine Mengen Isopral unterdrückt. Die Pflanzenfresser sollen gegen Alypin nicht die Immunität wie gegen Kokain und andere Körper der Tropinreihe besitzen. Impens fand die Dosis letalis beim Hund 0,07 g pro 1 kg Körpergewicht, bei der Katze 0,06 g, beim Kaninchen 0,05—0,06 g. Das Blut erleidet keine Modifikation. Das Alypin übt eine schwach lähmende Wirkung auf das Protoplasma aus. In 2prozentiger Lösung hemmt es vollständig die Gärung der Bierhefe. Ausgeschieden wird es durch die Nieren. Kurz nach Darreichung einer relativ kleinen Dosis kann man im Harn eine Basis mit Hilfe des Jodkaliums nachweisen. Die Aenderung der Substanz im Körper konnte Impens nicht feststellen.

Seifert benutzte 10prozentige Alypinlösung und erzielte damit ausreichende Anästhesie, sowohl für galvanokaustische Aetzung als für operative Eingriffe. Er bepinselte die Schleimhaut 4mal mit 10prozentiger Lösung und hatte dieselbe Anästhesie wie nach einer gleich konzentrierten Kokainlösung. Seifert nennt Alypin einen vollkommenen Ersatz des Kokains, dem es in Bezug auf Intoxizität bedeutend überlegen ist.

Lohnstein wandte eine 3prozentige Alypinlösung an; bei dieser war weder irgend eine erhebliche Hyperämie zu konstatieren, noch klagten die Patienten über Brennen, sondern gaben letzteres als unbedeutend an. Hauptsächlich benutzte er das Alypin zur Entfernung von Fremdkörpern aus der Hornhaut, sowie zur Linderung von Reizzuständen des Auges. Er hatte keine unangenehmen Nebenwirkungen. Ferner bestätigt er auch die Haltbarkeit des Alypins, während Kokain schimmlig wird.

Seligsohn benutzte anfangs ein älteres Präparat, mit dem er nicht zufrieden war; er schreibt das ungünstige Ergebnis einer Verunreinigung des Präparates zu, das saure Reaktion zeigte. Bei späteren Versuchen in der Augenheilkunde erzielte er mit 4prozentiger Lösung gute Anästhesie. Niemals fand eine Erweiterung der Pupille, Akkommodationsstörung, eine Einwirkung auf den intraokulären Druck statt; auch eine Trockenheit oder Kälte der Bindehaut fehlte. Nach ihm soll die Alypinanästhesie später eintreten, aber länger andauern als die Kokainanästhesie. Bei sämtlichen Augenoperationen, die er nach Einträufelung einer 4prozentigen oder 10prozentigen Lösung ausführte, war die Schmerzempfindung sehr gering; einen Unterschied bei 4- oder 10prozentiger Lösung merkte er nicht. Starke Blutungen sah er nie eintreten. Er hält Alypin für ein ganz vorzügliches Anästhetikum für das Auge.

Königshöfer erzielte beim Einträufeln einer 2prozentigen Lösung ins Auge nach 2—3 Min. vollkommene Anästhesie, die 10—15 Min. andauerte. Er bevorzugt es vor Kokain, weil es keine Ischämie oder Mydriasis hervorruft und das Hornhautepithel nicht eintrocknet, während es an Anästhesierungskraft dem Kokain gleichkommt.

Neustätter fand eine gewisse Ungleichheit in der Wirkung des Alypins, welchen Umstand er dem von ihm angewandten Präparat zuschreibt. Während manche Patienten mit 3prozentiger Lösung unempfind-

lich gemacht werden konnten, gelang es bei anderen mit 5prozentiger und 10prozentiger nicht. Bei stärkeren Lösungen sah er neben geringer Hyperämie ein Oedem auftreten. Die 3prozentige Lösung genügte vollkommen zur Anästhesie. Pupillenerweiterung und Akkommodationsstörungen treten nicht ein und eine Einwirkung auf den Müllerschen Muskel und eine Erweichung des Bulbus in dem Maße, wie bei Kokain, fehlt. Trotz einiger Mißerfolge hält er es für einen wertvollen Kokainersatz.

Jacobsohn bestätigt die Angaben der bisher genannten Autoren bezüglich der Alypinwirkung auf das Auge. Schädliche Einwirkungen sah er nie.

Finder wandte das Alypin in der rhino-laryngischen Praxis an und erzielte damit gute Erfolge. Die gefäßerweiternde Eigenschaft benutzte er hier auch zu differentialdiagnostischen Zwecken. Wollte er die vasodilatatorische Eigenschaft ausschalten, so kombinierte er es mit Adrenalin, das die Anästhesie noch erhöhte. Er benutzte 20prozentige Lösung ohne jeden Nachteil. Er hält Alypin für ein vollwertiges Ersatzmittel des Kokains und preist es als ein wahrhaft ideales Lokalanästhetikum in der Rhino-Laryngologie.

Weil hebt die Vorteile des Alypins dem Kokain gegenüber hervor und teilt dann seine Versuche mit 2—4prozentiger Alypinlösung in der Ophthalmologie mit. Er bestätigt die schon von anderen Autoren hervorgehobenen Vorteile des Alypins dem Kokain gegenüber.

Köllner kommt nach seinen Erfahrungen zu dem Resultat, daß Alypin stärkere Anasthesie hervorzurufen scheint als Kokain in gleicher Konzentration. Die inneren Augenmuskeln werden nicht beeinflußt, ebenso nicht der intraokulare Druck. Für einen Nachteil hält er die vasodilatatorische Wirkung, die aber durch Adrenalinzusatz ausgeschaltet werden kann. Der Heilverlauf nach Alypinapplikation war stets ein guter.

Stotzer stellte auf Grund vergleichender Versuche mit Kokain, β-Eukain und Alypin fest, daß die Injektionen von Kokain und Alypin angenehmer waren, als die des β-Eukain, das starkes, anhaltendes Brennen verursachte. Die Alypinanästhesie war an Dauer und Stärke der Kokainanästhesie gleich. Die Blutungen bei Zahnextraktionen mit Alypinanästhesie waren unbedeutend. Er faßt seine Beobachtungen dahin zusammen, daß Alypin dem Kokain nicht nachsteht. Vorteile dem Kokain gegenüber sind die Möglichkeit der Sterilisation und die geringere Giftigkeit. Ferner ist es billiger als Kokain.

v. Sicherer wandte Alypin in 70 Fällen bei Eingriffen ins Auge an und hatte nie unangenehme Nebenerscheinungen. Steindorff, der das Alypin auch in der Augenheilkunde anwandte, kommt zu dem Resultat, daß es dem Kokain an anasthesierender Kraft mindestens ebenbürtig ist. Hummelsheim bemerkte geringe Mydriasis, die Anästhesie fand er der des Kokains gleich. Auch Ohm bemerkte eine deutliche Mydriasis; die Pupille erweiterte sich zunächst nach der Seite, an welcher die Injektion gemacht war. Das Pupillenspiel blieb erhalten.

Braun ist der einzige Chirurg, der dem Alypin kein gutes Zeugnis ausstellt. Er sah nach Applikation einer 5prozentigen Lösung Gangrän auftreten und stellte deshalb seine Versuche mit Alypin ein. Die anästhesierende Kraft desselben bestreitet er nicht.

Pharmakologische Vorbemerkungen.

Das Alypin wurde von Impens und Hoffmann dargestellt und wird von den Farbwerken vorm. Friedr. Bayer u. Co. in Elberfeld angefertigt. Es ist ein Glyzerinabkömmling, und zwar das Monochlorhydrat des Benzoyl-1.3-Tetramethyldiamino-2-äthylisopropylalkohols von der Formel:

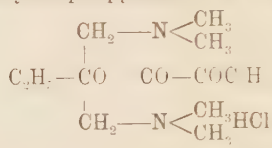

Es ist dem Stovain nahe verwandt und entsteht aus diesem durch Ersatz eines Wasserstoffatoms durch die Gruppe $N(CH_3)_2$. Es stellt einen weißen, schön kristallisierten, nicht hygroskopischen Körper dar, der bei 169° C. schmilzt und im Gegensatz zu Stovain in Wasser und Alkohol leicht löslich ist. Es ist geruchlos, von bitterem Geschmack und hinterläßt auf der Zunge durch Lähmung der Geschmacksnerven ein eigentümliches Gefühl von Unempfindlichkeit. Die Lösungen reagieren neutral und werden durch Zusatz mäßiger Mengen des Natriumbikarbonats nicht gefällt. Zum Zweck des Sterilisierens lassen sich die wässerigen Lösungen 5—10 Min. lang über der Flamme kochen, ohne daß sie Alteration und Einbuße in ihrer anästhesierenden Kraft erleiden. Kocht man es 20 Min. lang unter $^1/_2$ Atmosphärendruck im Autoklaven, so wird die Lösung lackmussauer, ein Tropfen Natriumbikarbonat stellt die neutrale Lösung wieder her und das Präparat ist das alte. Es zeigt geringere Neigung zur Schimmelbildung als Kokain, seine Lösungen sind gut haltbar. In wässeriger Lösung wird Alypin durch alle Alkaloidreagentien und durch Jodkalium gefällt. Von den alkalisch reagierenden Körpersäften wird es nicht ausgefällt und daher von den Schleimhäuten und dem subkutanen Zellgewebe gut resorbiert.

Die Darstellung des Alypins geschieht auf synthetischem Wege fabrikmäßig. Der Preis beträgt für 1,0 g 0,45 Mk., bei Abnahme von 25,0 g 0,41 Mk. pro Gramm.

Untersuchungsplan.

Zu meinen Versuchen benutzte ich das von der Firma vorm. Friedr. Bayer u. Co. in Elberfeld hergestellte Alypin,

das die in dem vorhergehenden Kapitel geschilderten Eigenschaften eines einwandfreien Präparates hatte.

Da die niedrigste Grenze des Anästhesierungsvermögens des Alypins von Impens und anderen Autoren bereits festgelegt war, und es mir hauptsächlich darauf ankam, die zu therapeutischen Zwecken nötigen Mengen und im Verhältnis zum Kokain üblichen Konzentrationen zu prüfen, benutzte ich für meine Untersuchungen, die sich zunächst auf die Brauchbarkeit des Alypins als Anästhetikum bezogen, 3—6prozentige Lösungen. Bei späteren Versuchen, durch welche ich die Toxizität des Mittels bei Pferden prüfen wollte, wandte ich konzentriertere Lösungen an und ging dabei bis zur 10prozentigen Lösung. Die Lösungen wurden mit Aqua destillata hergestellt. Die Applikation geschah entweder subkutan und intermuskulär mit Hilfe der Pravazschen Spritze oder bei Schleimhäuten und in manchen Fällen auch bei Wunden durch Auflegen von Tupfern, die mit Alypinlösung getränkt waren. Als Material für meine Untersuchungen standen mir die Pferde der Poliklinik der königl. tierärztlichen Hochschule zu Berlin zur Verfügung, und dadurch wurde es mir möglich, die Wirkung des Alypins auf die verschiedensten Rassen in verschiedenem Alter zu studieren. Bei den zahlreichen Fällen von Lahmheiten, die hier vorkamen, konnte ich das Mittel speziell auf seinen Wert für diagnostische Zwecke prüfen. Bei diesen Untersuchungen richtete ich mein Augenmerk auf die dem Kokain bei seiner diesbezüglichen Anwendung anhaftenden lästigen Nebenerscheinungen, insbesondere darauf, ob das Exzitationsstadium, das beim Kokain allein zu keinem einwandsfreien Resultat führt, bei der Anwendung des Alypins sich auch zeigt. Desgleichen prüfte ich auch eine eventuelle Einwirkung des Alypins auf das Auge, bei dem nach Kokainempfang häufig Mydriasis eintritt, welche starkes Scheuen der Tiere veranlaßt. Andere Hauptpunkte, auf die ich bei meinen Untersuchungen Gewicht legte, werde ich bei den verschiedenen Gruppen, in die ich die einzelnen Fälle teilte, näher erörtern. Die Injektionen wurden jedem Falle entsprechend an den Nn. volares, plantares oder am N. peroneus und N. tibialis gemacht. Sie wurden dem Untersuchungszweck entsprechend in verschiedenen Mengen und Konzentrationen verabreicht.

Neben dieser Verwendung als diagnostisches Hilfsmittel wandte ich das Alypin auch bei chirurgischen Operationen an. Bei meinem Uebertritt in die chirurgische Klinik bot sich mir ein so zahlreiches Material, daß ich wohl sagen kann,

daß das Mittel fast bei jeder Operation, welche in der Veterinärchirurgie vorkommt, von mir angewandt wurde, soweit Lokalanästhesie überhaupt angebracht ist. Es würde zu weit führen, alle mit Alypin behandelten Krankheitsfälle hier zu beschreiben; ich werde daher nur die anführen, die für den Zweck meiner Untersuchungen besonders geeignet sind und über die Brauchbarkeit des Alypins als Lokalanästhetikum in jeder Hinsicht ein klares Bild geben.

Zum Schluß habe ich noch versucht, die toxische und tödliche Dosis bei Pferden und Hunden festzustellen. Die Quantität des Mittels wurde dabei stets auf das gesamte Körpergewicht berechnet. Sämtliche Versuchstiere wurden vor der Verabreichung des Mittels, das auch subkutan gegeben wurde, auf ihren Gesundheitszustand untersucht: nur gesunde Tiere wurden benutzt. War es nötig, an einem Objekt mehrere Versuche vorzunehmen, so geschah es nur mit entsprechenden Zwischenpausen (4—5 Tage). Die Haltung und Fütterung der Versuchstiere blieb die gewöhnliche. Nach Verabreichung der jemaligen Dosis wurde, soweit es möglich war, genau auf Atmung, Puls (Herz) und Temperatur geachtet.

Anwendung des Alypins für differentialdiagnostische Zwecke.

Um ein Bild über die anästhesierende Kraft des Alypins im Vergleich zum Kokain zu erlangen, benutzte ich es zunächst in derselben Konzentration und Menge, wie das Kokain in der hiesigen Klinik für diagnostische Zwecke angewandt wird, nämlich in $2\frac{1}{2}$prozentiger und 5prozentiger Lösung. Ich injizierte jederseits in den betreffenden Nerven 10 resp. 5 g dieser Lösung, also 0,25 g Alypin. In dieser Weise wandte ich das Alypin in 10 Fällen bei Pferden an, die wegen Lahmheit in der Klinik vorgestellt wurden. Nach der Einspritzung wurden die Pferde alle 2—3 Min. im Trab vorgeführt. In erster Linie achtete ich auf die anästhesierende Wirkung des Alypins nach der Applikation, gleichzeitig aber auch auf etwaige Nebenerscheinungen, wie Exzitation, die bei Kokain in dieser Dosis fast regelmäßig auftritt. Jedes Pferd wurde vor der Applikation gewogen, um die Dosis pro Kilogramm Körpergewicht festzustellen.

Fall 1. Braune Stute, 10 Jahre alt, Gewicht 510 kg, Journ.-Nr. 6307. Vorn rechts mittelgradige Lahmheit. Injektion von 0,25 g 5prozentiger Alypinlösung jederseits in den N. volaris. Nach 8 Min. wird die Lahm-

heit geringer; nach 10 Min. Lahmheit im Schritt geschwunden, im Trab wenig lahm. Dieser Zustand hält bis zu 30 Min. nach der Injektion an, dann tritt die Lahmheit wieder stärker auf und ist nach 35 Min. in alter Stärke vorhanden. Exzitationsstadium nicht vorhanden, auch nachträglich trat keine Unruhe auf. Dosis auf 1 kg Körpergewicht 0,00098 g. Diagnose: Verbällung vorn rechts.

Fall 2. Fuchsstute, 12 Jahre alt, Gewicht 360 kg, Journ.-Nr. 6322. Vorn links mittelgradige Lahmheit. Injektion von 0,25 g Alypin in 5prozentiger Lösung jederseits in den N. volaris. Nach 25 Min. langer Beobachtung verändert sich die Lahmheit nicht; kein Exzitationsstadium. Dosis auf 1 kg Körpergewicht 0,0014 g Alypin. Diagnose: Omarthritis. Bei dem Pferde wurde nach 3 Tagen ein Kontrollversuch mit Kokain gemacht, der zu demselben Resultate führte. Sehr starkes Exzitationsstadium.

Fall 3. Brauner Wallach, 9 Jahre alt, Gewicht 420 kg, Journ.-Nr. 6343. Vorn rechts hochgradige Lahmheit. Injektion von 0,25 g Alypin in 5prozentiger Lösung jederseits in den N. volaris. Nach 9 Min. Lahmheit geringer, nach 12 Min. vollständig geschwunden; nach 33 Min. tritt die Lahmheit wieder auf, nach 36 Min. ist sie in alter Stärke vorhanden. Kein Exzitationsstadium, auch später nicht. Geringe Anschwellung. Dosis auf 1 g Körpergewicht 0,0012 g Alypin. Diagnose: Krongelenksschale.

Fall 4. Brauner Wallach, 5½ Jahre alt, Gewicht 585 kg, Journ.-Nr. 6381. Vorn links mittelgradige Lahmheit; Injektion von 0,25 g Alypin in 5prozentiger Lösung jederseits in den N. volaris. Nach 25 Min. langer Beobachtung ist die Lahmheit nicht geändert. Kein Exzitationsstadium. Auf 1 kg Körpergewicht 0,0009 g Alypin. Da bis auf Schmerzhaftigkeit im Krongelenk der Untersuchungsbefund negativ ausfiel, erhielt das Pferd nach 2 Tagen 0,25 g Alypin in 2½prozentiger Lösung jederseits in den N. volaris injiziert. Nach 7 Min. war die Lahmheit geschwunden und kehrte nach 32 Min. zurück. Diagnose: Krongelenksschale.

Fall 5. Schwarze Stute, 8 Jahre alt, Gewicht 450 kg, Journ.-Nr. 6412. Hochgradige Lahmheit vorn rechts. Injektion von 0,25 g Alypin in 5prozentiger Lösung. Nach 25 Min. langer Beobachtung ist die Lahmheit nicht geschwunden; kein Exzitationsstadium. Dosis auf 1 kg Körpergewicht 0,0011 g Alypin. Dasselbe Pferd erhält 2 Tage später 0,25 g Alypin in 2½prozentiger Lösung injiziert. Nach 7 Min. ist die Lahmheit geringer, nach 9 Min. vollständig geschwunden. Nach 37 Min. ist die Lahmheit wieder vorhanden. Diagnose: Fesselgelenksschale.

Fall 6. Brauner Wallach, 13 Jahre alt, Gewicht 600 kg, Journ.-Nr. 6464. Mittelgradige Lahmheit vorn rechts. Injektion von 0,25 g Alypin in 2½prozentiger Lösung jederseits in den N. volaris. Nach 25 Min. langer Beobachtung ist die Lahmheit nicht geschwunden; keine Erregung. Dosis pro 1 kg Körpergewicht 0,00083 g Alypin. Diagnose: Omarthritis.

Fall 7. Braune Stute, 15 Jahre alt, Gewicht 430 kg, Journ.-Nr. 6487. Hochgradige Lahmheit vorn rechts, Pferd tritt nur mit der Zehe auf. Injektion von 0,25 g Alypin in 2½prozentiger Lösung jederseits in den N. volaris. 7½ Min. nach der Injektion tritt das Pferd mit der ganzen Sohle auf; 10 Min. nach der Injektion im Schritte keine Lahmheit, doch schwindet die Lahmheit im Trab nicht ganz. 30 Min. nach der Injektion tritt die Lahmheit wieder stärker auf und ist nach

34 Min. in alter Stärke vorhanden; keine Erregung. Dosis auf 1 kg Körpergewicht 0,0011 g Alypin. Diagnose: durchdringende Trachtenrandhornspalte.

Fall 8. Fuchswallach, 7 Jahre alt, Gewicht 450 kg, Journ.-Nr. 6485. Hochgradige Lahmheit vorn rechts. Injektion von 0,25 g Alypin in 2½prozentiger Lösung. Nach 6½ Min. geringe Besserung der Lahmheit; diese hält 35 Min. nach der Injektion an, gänzlich war die Lahmheit nicht geschwunden. Keine Erregung. Dosis auf 1 kg Körpergewicht 0,0011 g. Diagnose: Distorsion des Fesselgelenks und Omarthritis.

Fall 9. Schwarzer Wallach, 9 Jahre alt, Gewicht 450 g, Journ.-Nr. 6500. Injektion von 0,4 g Alypin in 5prozentiger Lösung in den lateralen N. volaris links. 4 Min. nach der Applikation wird an der Injektionsstelle ein Hautschnitt angelegt und der Nerv freipräpariert, was ohne jede Reaktion von seiten des Tieres geschieht. 8 Min. nach der Injektion wird der Nerv gereizt, worauf das Pferd, das ohne Allgemeinnarkose und ohne Nasenbremse operiert wurde, nicht reagierte. Ebensowenig erfolgte bei der 15 Min. nach der Injektion ausgeführten Durchschneidung des Nerven eine Reaktion. Nach 30 Min. wurde die Wunde ohne Schmerzäußerung des Tieres genäht. Heilung per primam intentionem. Keine Exzitation. Dosis pro 1 kg Körpergewicht 0,0009 g Alypin.

Nachdem sich in den erwähnten Fällen das Alypin als brauchbar erwiesen hatte, ferner sich in keinem Falle Exzitation oder sonstige Vergiftungserscheinungen gezeigt hatten, steigerte ich bei jeder folgenden Anwendung die Dosis um 0,1 g, um in Frage kommende Nebenwirkungen des Alypins bei größeren Dosen zu prüfen. Die Untersuchung nahm ich in der Weise vor, daß ich den Pferden nach ihrer ersten Vorführung 10 Min. Ruhe ließ, damit jede Aufregung infolge der Vorführung verschwunden war. Darauf untersuchte ich die Pferde genau auf ihren Gesundheitszustand und nahm bei jedem Patienten Puls, Atmung und Temperatur auf; die Resultate verglich ich mit den nach der Injektion in Abständen von 15 Min. aufgenommenen Resultaten. Hiernach erhielten die Pferde die erforderliche Dosis und wurden nach abermaliger Ruhe von 5 Min. im Schritt, nach kurzen Unterbrechungen im Trab vorgeführt. Die applizierte Dosis wurde wieder bei jedem Pferde auf 1 kg Körpergewicht berechnet. Zur Verwendung kam 6prozentiges Alypin.

Fall 1. Schimmelwallach, 9 Jahre alt, Gewicht 403 kg, A. 12, P. 40, T. 37,8°. Das Pferd geht vorn links mittelgradig lahm; es bekommt im Bereiche der Volarnerven jederseits 0,3 g Alypin injiziert, also im ganzen 0,6 g. Nach 8 Min. ist bei Vorführung im Trab die Lahmheit geringer, nach 10 Min. geschwunden. Nach 32 Min. geht das Pferd noch gut, nach 40 Min. ist die Lahmheit in alter Stärke vorhanden. Ein Aufregungsstadium wird nicht beobachtet; ebensowenig fand sich ein wesentlicher Unterschied in den aufgenommenen Tabellen. Nach 15 Min. A. 14, P. 40, T. 37,8°. Nach 30 Min. A. 13, P. 43, T. 37,83°.

Auf 1 kg Körpergewicht kommen 0,0014 g. Diagnose: Krongelenksschale.

Fall 2. Braune Stute mit Blässe, 11 Jahre alt, Gewicht 405 kg, A. 14, P. 42, T. 37,9°. Mittelgradige Lahmheit vorn rechts. Injektion von 0,35 g Alypin jederseits in die Volarnerven. Nach 30 Min. keine Aenderung der Lahmheit; ebenso treten keinerlei Nebenwirkungen auf. Auf 1 g Körpergewicht kommen 0,0017 g Alypin. A. 14, P. 44, T. 37,9° nach 15 Min.; A. 14, P. 42, T. 37,9° nach 30 Min. Diagnose: Omarthritis.

Fall 3. Fuchswallach mit Schnippe, 6 Jahre alt, Gewicht 460 kg, A. 10, P. 44, T. 37,7°. Vorn links geringgradige Lahmheit. Injektion von 0,4 g Alypin jederseits in die Volarnerven. Beobachtung 30 Min. lang nach der Injektion; die Lahmheit bleibt; keine Exzitation, keine Wirkung aufs Herz. Nach 15 Min. A. 12, P. 48, T. 37.7°. Nach 30 Min. A. 12, P. 46, T. 37,7°. Dosis pro 1 kg Körpergewicht 0,0017 g. Diagnose: Omarthritis.

Fall 4. Braune Stute, 13 Jahre alt, Gewicht 450 kg, A. 10, P. 40, T. 37,7°. Vorn rechts mittelgradige Lahmheit. Injektion von 0,45 g Alypin jederseits in die Volarnerven. Keine Aenderung der Lahmheit während 30 Min. langer Beobachtung. Exzitationsstadium nicht vorhanden, ebenso keine Wirkung aufs Herz. Nach 15 Min. A. 10, P. 38, T. 37,7°; nach 30 Min. A. 12, P. 38, T. 37,7°. Dosis pro 1 kg Körpergewicht 0,002 g. Diagnose: Omarthritis.

Fall 5. Brauner Wallach, vorn links, hinten rechts gefesselt; Stern und Schnippe, 9 Jahre alt, Gewicht 375 kg. A. 12, P. 48, T. 37,7° Lahmheit hinten links. Injektion von 1,0 g Alypin in die Plantarnerven. Nach 10 Min. im Trab Abnahme der Lahmheit; doch schwindet sie nicht ganz nach 40 Min. langer Beobachtung. Keine Exzitation. A. 18, P. 50, T. 37,8° nach 15 Min.; A. 18, P. 60, T. 37,8° nach 30 Min.; A. 12, P. 48, T. 37,8° nach 40 Min. Dosis pro 1 kg Körpergewicht 0,0027 g Alypin.

Fall 6. Dasselbe Pferd wurde nach 2 Tagen wieder vorgestellt, und es wurde eine Injektion von 1,1 g Alypin am N. peroneus und N. tibialis vorgenommen, also 0,003 g auf 1 kg Körpergewicht. Die Lahmheit geht bedeutend zurück nach 10 Min., schwindet aber nicht ganz. Auf Atmung, Puls, Temperatur machte sich kein wesentlicher Einfluß geltend; geringe Schwellung. Diagnose: Spat und Krongelenksschale.

Fall 7. Brauner Wallach, 12 Jahre alt, Gewicht 392 kg. A. 12, P. 38, T. 37,5°. Vorn links geringgradige Lahmheit. Injektion von 0,6 g Alypin jederseits in die Volarnerven; Beobachtung 30 Min. lang; keine Aenderung der Lahmheit. Exzitation sowie Nebenwirkung aufs Herz ist nicht vorhanden. Dosis pro 1 kg Körpergewicht 0,003 g Alypin. A. 14, P. 40, T. 37,6° nach 15 Min.; A. 14, P. 39, T. 37,6° nach 30 Min. Diagnose: Omarthritis.

Fall 8. Schwarzer Wallach, Gewicht 500 kg, 15—18 Jahre alt, A. 9, P. 44, T. 37,8°. Mittelgradige Lahmheit vorn rechts. Injektion von 0,65 g Alypin jederseits in die Volarnerven. Die Lahmheit schwindet nach 30 Min. langer Beobachtung nicht; keine Exzitation. A. 10, P. 46, T. 37,8° nach 15 Min.; A. 10, P. 42, T. 37,8° nach 30 Min. Auf 1 kg Körpergewicht kommen 0,0026 g Alypin. Da außer Veränderung an Kron- und Fesselgelenk nichts festgestellt wurde, die Lahmheit aber trotz der Injektion nicht geschwunden war, wurde 1 Stunde nach der Alypininjektion die Kokaininjektion (0,5 g) an derselben Stelle vorgenommen. Die Lahmheit schwindet 20 Min. nach der Injektion total.

Starkes Exzitationsstadium; Schwellung des Schenkels, die sich erst nach 2 Tagen verliert. Diagnose: Kron- und Fesselgelenksschale.

Fall 9. Brauner Wallach, 6 Jahre alt, Gewicht 450 kg; A. 12, P. 40, T. 37,8°. Geringgradige Lahmheit vorn rechts. Injektion von 0,7 g Alypin jederseits in die Volarnerven. Die Lahmheit schwindet während 30 Min. langer Beobachtung nicht. Exzitation und Wirkung aufs Herz ist nicht vorhanden. A. 14, P. 41, T. 37,8° nach 15 Min.; A. 14, P. 44, T. 37,9° nach 30 Min. Dosis pro 1 kg Körpergewicht 0,003 g. Diagnose: Omarthritis.

Fall 10. Schimmelstute, 8 Jahre alt, Gewicht 433 kg; A. 12, P. 56, T. 38,1°. Lahmheit vorn links. Injektion von 0,75 g Alypin jederseits in die Volarnerven: Lahmheit schwindet nicht; keine Exzitation. A. 12, P. 50, T. 38,1° nach 15 Min.; A. 14, P. 52, T. 38,1° nach 30 Min. Dosis pro 1 kg Körpergewicht 0,0032 g Alypin. Diagnose: Omarthritis.

Fall 11. Schwarzer Wallach, 8 Jahre alt, Gewicht 420 kg; A. 16, P. 40, T. 38,0°. Vorn links mittelgradige Lahmheit. Injektion von 1,5 g Alypin in die Volarnerven. Besserung tritt nicht ein; Exzitation bleibt aus. A. 18, P. 44, T. 38,0° nach 15 Min.; A. 16, P. 43, T. 38,0° nach 30 Min. Dosis pro 1 kg Körpergewicht 0,0035 g Alypin. Auch bei diesem Pferde wurde ein Kontrollversuch mit Kokain gemacht; er ergab vollständiges Schwinden der Lahmheit; starke Exzitation. Diagnose: Fesselgelenksschale.

Fall 12. Brauner Wallach, 8 Jahre alt, Gewicht 415 kg; A. 9, P. 38, T. 37,6°. Lahmheit hinten links. Injektion von 0,75 g Alypin jederseits in die Plantarnerven. Die Lahmheit schwindet nicht; Exzitationsstadium tritt nicht ein. Dosis pro 1 kg Körpergewicht 0,0036 g Alypin. A. 12, P. 44, T. 37,7° nach 15 Min.; A. 12, P. 43, T. 37,7°. Diagnose: Spat, wurde durch 3 Tage später angewandte Kokaininjektion bestätigt.

Bei Fall 3, 4 und 7 wurde auch noch der Kontrollversuch mit Kokain vorgenommen. Während bei Fall 4 auch nach der Kokaininjektion die Lahmheit nicht schwand, gingen die in Fall 3 und 7 erwähnten Pferde nach der Kokaininjektion nicht mehr lahm. Trotzdem wurde die Diagnose Omarthritis aufrecht erhalten, und das Schwinden der geringgradigen Lahmheit dem starken Exzitationsstadium der Tiere nach Kokainempfang zugeschrieben. Als Beweis dafür dienten die 4 Tage später vorgenommenen Kokain-Adrenalininjektionen [1]), nach denen die Lahmheit ebenso bestehen blieb wie nach der einfachen Alypininjektion.

Auf Fall 8 und 11, die auch ein negatives Resultat der Kokaininjektion gegenüber ergaben, komme ich an anderer Stelle noch zurück.

---

[1]) Der Zusatz von Adrenalin, einem Nebennierenpräparat, 10 Tropfen einer 1promilligen Lösung zum Kokain, hat bekanntlich die Bedeutung, durch die gefäßkontrahierende Eigenschaft die Resorption des Kokains zu verzögern und dadurch die Giftwirkung desselben auszuschalten, so daß das Kokain seine örtliche Anästhesie voll entfalten kann.

Was nun die Feststellung der toxischen Dosis und das Eintreten eines Exzitationsstadiums bei Pferden anbetrifft, so stellte ich hier mit der Dosis 1,5 g, also ca. 0,0035 g pro Kilogramm Körpergewicht, meine Versuche ein, da bis jetzt noch keine Anzeichen einer Giftwirkung bei dieser im Verhältnis zu Kokain sehr großen Dosis sich bemerkbar machten; ich benutzte später bei meinen toxikologischen Versuchen in größeren Abständen bemessene Dosen. Ebensowenig wie sich bei den bisher angewandten Dosen eine Exzitation zeigte, konnte ich bei meinen Beobachtungen eine Einwirkung auf das Auge (Mydriasis, Druckveränderung, Injektion der konjunktivalen und skleralen Gefäße) feststellen.

Von nun an kehrte ich bei meinen diagnostischen Versuchen zu geringeren Dosen zurück, um die geringste Dosis und Konzentration des Alypins ausfindig zu machen, die, auf einen in Frage kommenden Nervenstrang gebracht, im stande ist, totale Anästhesie und dadurch Schwinden der Lahmheit zu erzeugen. Auch von der Aufnahme von Atmung, Puls und Temperatur wurde bei den folgenden diagnostischen Versuchen abgesehen.

Fall 1. Falbstute, 13 Jahre alt. Lahmheit vorn rechts mittelgradig. Patient erhält in die Volarnerven jederseits 0,25 g 5prozentiges Alypin injiziert. Die Lahmheit schwindet nicht. Diagnose: Omarthritis. Das Pferd wurde an Omarthritis behandelt und nach 10 Tagen geheilt. Journ.-Nr. 6766.

Fall 2. Dunkelbrauner Wallach, 15 Jahre alt, Journ.-Nr. 6784. Lahmheit hinten rechts. Injektion in den N. peroneus 0,3 g und in den N. tibialis 0,3 g 6prozentiges Alypin. Nach 8 Min. geht das Pferd weniger lahm, nach 10 Min. ist die Lahmheit geschwunden; nach 30 Min. tritt die Lahmheit geringgradig wieder auf, nach 36 Min. ist der alte Zustand vorhanden. Diagnose: Spat.

Fall 3. Schwarze Stute, 11 Jahre alt. Lahmheit hinten rechts; Injektion von 0,3 g Alypin jederseits in die Plantarnerven. Lahmheit schwindet nicht. Diagnose: Gonitis chronica. Journ.-Nr. 6783.

Fall 4. Fuchswallach, 14 Jahre alt, Journ.-Nr. 6836. Vorn links mittelgradige Lahmheit. Injektion von 0,25 g 5prozentiges Alypin jederseits in die Volarnerven. Die Lahmheit schwindet nicht. Diagnose: Omarthritis.

Fall 5. Dunkelbraune Stute, 8 Jahre alt, Journ.-Nr. 6810. Lahmheit vorn links. Injektion von 0,25 g 5prozentiges Alypin jederseits in die Volarnerven. Die Lahmheit wird geringer, doch schwindet sie nicht ganz. Diagnose: Fesselgelenksschale.

Fall 6. Dunkelbrauner Wallach, 6 Jahre alt, Journ.-Nr. 6812. Vorn rechts an Hufknorpelfistel starke Lahmheit. Injektion von 0,25 g 5prozentiges Alypin in die Volarnerven jederseits. Nach 4 Min. ist die Lahmheit geschwunden; sie kehrt nach 35 Min. zurück.

Fall 7. Braune Stute, 16 Jahre alt, Journ.-Nr. 6833. Lahmheit vorn links. Injektion von 0,2 g 6prozentiges Alypin jederseits in die

Volarnerven. Die Lahmheit geht nicht zurück. Nach 12 Min. werden jederseits 0,2 g nachinjiziert; darauf schwindet die Lahmheit nach 16 Min. vollständig. Sie kehrt nach 42 Min. wieder. Diagnose: Fesselgelenksdistorsion.

Fall 8. Brauner Wallach mit Stern, hinten links gefesselt, Journ.-Nr. 6841. Vorn links mittelgradige Lahmheit; erhält 0,25 g 5prozentiges Alypin jederseits in die Volarnerven. Nach 7 Min. ist Lahmheit geschwunden, nach 40 Min. ist sie wieder in alter Stärke vorhanden. Diagnose: Distorsion des Krongelenks.

Fall 9. Schwarzer Wallach, 7 Jahre alt, Journ.-Nr. 6859. Vorn links starke Lahmheit an Dermatitis suppurativa. Injektion von 0,3 g 6prozentiges Alypin jederseits in die Volarnerven. Lahmheit nach 6 Min. vollständig geschwunden, nach 35 Min. kehrt sie geringgradig zurück und ist nach 40 Min. wieder stark.

Fall 11. Braune Stute mit Stern, 14 Jahre alt, Journ.-Nr. 6869. Vorn rechts mittelgradige Lahmheit. Injektion von 0,3 g Alypin in 6prozentiger Lösung. Die Lahmheit schwindet nicht. Diagnose: Omarthritis. Oedem an der Injektionsstelle.

Fall 12. Brauner Wallach, hinten links gefesselt, 15 Jahre alt, Journ.-Nr. 6875. Mittelgradige Lahmheit hinten rechts. Patient erhält in die Plantarnerven 0,3 g Alipin in 6prozentiger Lösung. Die Lahmheit geht etwas zurück, doch schwindet sie nicht ganz. Diagnose: Dermatitis gangraenosa.

Fall 13. Fuchswallach mit Blässe, 12 Jahre alt, Journ.-Nr. 6876. Lahmheit vorn rechts. Injektion von 0,3 g 6prozentiger Alypinlösung jederseits in die Volarnerven. Nach 8 Min. ist die Lahmheit geschwunden, kehrt nach 40 Min. wieder zurück. Diagnose: Distorsion des Kron- und des Fesselgelenks.

Fall 14. Fuchswallach, hinten beiderseits gefesselt. Mittelgradige Lahmheit vorn rechts. Injektion von 0,3 g Alypin in 6prozentiger Lösung jederseits in die Volarnerven. Nach 7½ Min. ist Lahmheit verschwunden, sie kehrt nach 35 Min. zurück. Diagnose: Kron- und Fesselgelenksschale.

Fall 15. Schimmelwallach, 18 Jahre alt, Journ.-Nr. 6915. Lahmheit vorn rechts. Injektion von 0,3 g Alypin in 6prozentiger Lösung jederseits in die Volarnerven. Nach 8 Min. ist die Lahmheit geschwunden, nach 40 Min. in alter Stärke wieder vorhanden. Diagnose: Fesselgelenksschale.

Fall 16. Fliegenschimmelstute, 15 Jahre alt, Journ.-Nr. 130. Vorn rechts starke Lahmheit. Injektion von 0,3 g Alypin in 6prozentiger Lösung. 7½ Min. nach der Injektion ist die Lahmheit geschwunden, sie kehrt nach 36 Min. wieder. Diagnose: Distorsion des Fesselgelenks.

Fall 17. Schimmelwallach, 11 Jahre alt, Journ.-Nr. 164. Lahmheit vorn rechts. Injektion von 0,3 g Alypin in 6prozentiger Lösung jederseits in die Volarnerven. Nach 8 Min. ist die Lahmheit gering, nach 10 Min. geschwunden, nach 33 Min. tritt sie wieder auf. Diagnose: Kron- und Fesselgelenksschale.

Fall 18. Brauner Wallach, hinten beiderseits gefesselt, 18 Jahre alt, Journ.-Nr. 163. Starke Lahmheit vorn rechts. Injektion von 0,3 g Alypin in 6prozentiger Lösung. Die Lahmheit schwindet nicht. Diagnose: Schulterlahmheit.

Fall 19. Schwarzer Wallach, 15 Jahre alt, Journ.-Nr. 194. Lahmheit vorn rechts. Injektion von 0,3 g Alypin in 6prozentiger Lösung jederseits in die Volarnerven. Nach 8 Min. ist die Lahmheit fast voll-

ständig geschwunden, bleibt gering während der Beobachtung 32 Min. lang bestehen und wird dann wieder stärker; nach 37 Min. ist der alte Zustand wieder hergestellt. Diagnose: Distorsion des Fesselgelenks.

Fall 29. Brauner Wallach, Belgier, 6 Jahre alt, Journ.-Nr. 197. Vorn links starke Lahmheit. Injektion von 0,3 g Alypin in 6prozentiger Lösung jederseits in die Volarnerven. 7 Min. nach der Injektion besteht im Schritt keine Lahmheit, nach weiteren 2 Min. ist auch im Trab die Lahmheit vollständig geschwunden; nach 28 Min. geht Patient wieder lahm. Diagnose: Pododermatitis aseptica.

Die angeführten Fälle, bei denen die diagnostische Alypininjektion gemacht wurde, geben ein klares Bild über den Wert des Alypins. Wenn bei einigen Kontrollversuchen mit Kokain — diese wurden gemacht, wenn alles auf Erkrankung der Extremität unterhalb der Injektionsstelle hinwies — sich negative Resultate in Bezug auf Alypin ergaben, so müssen andere Umstände mitgesprochen haben, welche die Wirkung verhinderten. Z. B. kann die Injektion selbst Anlaß zum Ausbleiben der Wirkung geben, wenn sie dermaßen gemacht wird, daß der Nerv nicht hinreichend von der Lösung umspült wird. Einige bei negativem Ausfall der Injektion im Vergleich zum Kokain nach einigen Tagen erfolgte Nachversuche mit derselben Alypinlösung, die zu einem positiven Ergebnis führten, lassen darauf schließen. Ferner liegt die Vermutung nahe, daß der negative Erfolg dem Kokain gegenüber an einer eventuellen Zersetzung des Präparats infolge zu langen Stehens gelegen hat. Diese soll aber nach den Berichten über Alypin nicht eintreten. Um mich deshalb von der Haltbarkeit des Präparates zu überzeugen, ließ ich eine 3prozentige Lösung 6 Wochen lang stehen, um sie dann anzuwenden. Die Lösung war klar und von neutraler Reaktion. Nach der Anwendung erfolgte stets vollkommene Anästhesie. Diese wenigen Fälle sprechen also keineswegs für die Untauglichkeit des Präparates zur diagnostischen Injektion.

Andere Kontrollversuche, bei denen trotz des entgegengesetzten Resultates mit Kokain die auf Grund der Alypininjektion gestellte Diagnose aufrecht erhalten wurde und bei denen die nachträgliche Kokain-Adrenalinlösung das ursprüngliche Ergebnis bestätigte, zeigen uns gleichzeitig den großen Vorteil des Alypins dem Kokain gegenüber in diagnostischer Hinsicht. Denn erstens beweisen sie aufs neue die Unbrauchbarkeit der bloßen Kokaininjektion zu diagnostischen Zwecken bei den am schwierigsten zu ermittelnden geringgradigen Lahmheiten, indem hier durch die Aufregung des Tieres das Bild der Lahmheit nur verdeckt wird und dadurch zu Trug-

schlüssen Veranlassung gibt. Zweitens vereinfachen sie das Injektionsverfahren, indem statt der sonst erforderlichen zwei Arzneimittel — Kokain und Adrenalin — nur eines nötig ist, wodurch auch die Kosten bedeutend geringer werden. Drittens kürzt Alypin die Wirkung der Anästhesie und besonders der kombinierten Lokalanästhesie — bis zu 3 Stunden — erheblich ab auf höchstens 40 Min. und verringert dadurch die Gefahren der Anwendung. Und viertens tritt die Wirkung des Alypins schon nach der kurzen Zeit von 7—10 Min. ein, während die Kokainanästhesie oft erst nach 15—20 Min. voll hervortritt (Fröhner, Rahnenführer). Diese Tatsache ist für den Praktiker sicherlich von großer Bedeutung.

Anwendung des Alypins bei operativen Eingriffen.

Bei Hufknorpelfisteloperationen. Die Alypinanästhesie wurde bei 20 Hufknorpelfisteloperationen angewandt. Da ich bei der diagnostischen Alypininjektion mit 3prozentiger Lösung stets zufriedenstellende Erfolge erzielt hatte, wurde diese Lösung auch hier benutzt. Die Injektion wurde oberhalb der Teilungsstelle des N. volaris über dem Fesselgelenk ausgeführt und zwar nur einseitig, je nachdem der laterale oder mediale Knorpel erkrankt war. Nachdem das Pferd abgeworfen und die Umgebung des erkrankten Knorpels gereinigt und die Injektionsstelle desinfiziert waren, wurden 10 ccm der 3prozentigen Lösung, also 0,3 g Alypin (in einigen Versuchsfällen nur 0,24 g) injiziert. Darauf wurde, soweit es für die Operation nötig war, die Haut rasiert und desinfiziert und sofort mit der Operation begonnen. Die Operation wurde stets unter Blutleere (Esmarch) nach der Bayerschen Methode ausgeführt.

Fall 1. Dunkelbrauner, belgischer Wallach, 9 Jahre alt; Hufknorpelfistel am lateralen Knorpel vorn rechts. Injektion von 0,3 g Alypin. 5 Minuten nach der Injektion sind die nötigen Vorbereitungen beendet, und die Operation wird begonnen. Auf die Ablösung der Hornwand von der Huflederhaut und vom Fleischsaum erfolgt keine Reaktion von seiten des Patienten; ebenso ist der Hautschnitt schmerzlos. Während der Dauer der Operation herrscht in jeder Beziehung zufriedenstellende Anästhesie. Patient zeigt zeitweise Zuckungen, diese treten aber spontan auf, da sie auch ausgeführt werden, wenn nicht operiert wird. Dauer der Operation 30 Min.

Fall 2. Belgischer Fuchswallach, 11 Jahre alt; Fistel am medialen Knorpel hinten links. Injektion von 0,3 g Alypin. 3½ Min. nach der Injektion reagiert Patient nicht mehr auf Nadelstiche im Gebiet der

Krone. Patient äußert keine Schmerzempfindung während der Dauer der Operation, die 32 Min. währt.

Fall 3. Dänischer, schwarzer Wallach, 8 Jahre alt; Fistel am lateralen Knorpel vorn rechts. Injektion von 0,3 g Alypin. 4 Min. nach der Injektion geschieht die Loslösung der Hornwand ohne Reaktion. Die Operation dauert 30 Min., während dieser Zeit ist vollkommene Anästhesie vorhanden.

Fall 4. Belgischer Rotschimmelwallach: Fistel am medialen Knorpel hinten rechts. Injektion von 0,3 g Alypin. Nach 4½ Min. Beginn der Operation. Keine Anzeichen von Schmerzempfindung während der Operation. Dauer der Operation 26 Min.

Fall 5. Preußisches Landpferd, Stute, 9 Jahre alt; Fistel am medialen Knorpel vorn links. Injektion von 0,3 g Alypin. 3 Min. nach der Injektion vollkommene Anästhesie. Patient reagiert während der Dauer der Operation (28 Min.) auf keinen Eingriff.

Fall 6. Belgischer Wallach, 7 Jahre alt; Fistel am medialen Knorpel hinten links. Injektion von 0,3 g Alypin. 4 Min. nach der Injektion wird die Operation unter vollkommen zufriedenstellender Anästhesie ausgeführt. Dauer der Operation 27 Min.

Fall 7. Dänischer Fuchswallach, 9 Jahre alt; Hufknorpelfistel am lateralen Knorpel hinten rechts. Injektion von 0,24 g Alypin. 5 Min. nach der Injektion wird mit der Operation begonnen, keine Reaktion auf Eingriffe. Beim Nähen zeigen sich beim Einstechen der Nadeln Zuckungen. Dauer der Operation 34 Min.

Fall 8. Preußisches Landpferd, Fuchsstute, 9 Jahre alt; Fistel am lateralen Hufknorpel vorn links. Injektion von 0,24 g Alypin. 3½ Min. nach der Injektion Beginn der Operation. Patient reagiert auf die ersten Eingriffe, besonders scheint das Abheben der Hornwand etwas schmerzhaft zu sein. Später geringe Reaktion. Beim Nähen zuckt der Patient wieder intensiv. Dauer der Operation 33 Min.

Fall 9. Belgische, schwarze Stute, 13 Jahre alt; Fistel am medialen Hufknorpel vorn links. Injektion von 0,24 g Alypin. 4½ Min. nach der Injektion beginnt die Operation ohne nennenswerte Reaktion, beim Vernähen des Lappens wieder mehrmals Schmerzempfindung. Dauer der Operation 30 Min.

Fall 10. Russischer, schwarzer Wallach, 12 Jahre alt; Fistel am lateralen Knorpel hinten links. Injektion von 0,3 g Alypin. 3½ Min. nach der Injektion beginnt die Operation ohne jegliche Reaktion. Dauer der Operation 28 Min.

Fall 11. Dunkelbraune, belgische Stute, 14 Jahre alt; Fistel am medialen Knorpel vorn rechts. Injektion von 0,3 g Alypin. 4 Min. nach der Injektion wird die Operation begonnen und ohne Reaktion ausgeführt. Dauer der Operation 29 Min.

Fall 12. Fuchsstute, 15 Jahre alt; Fistel am medialen Hufknorpel hinten links. Injektion von 0,3 g Alypin. Operation nach 5 Min. begonnen; Patient reagiert wenig auf Eingriffe. Dauer der Operation 25 Min.

Die angeführten 12 Fälle zeigen zur Genüge, daß das Alypin bei Operationen von Hufknorpelfisteln vollkommen den gewünschten Anforderungen Genüge leistet; ich führe daher die übrigen 8 Fälle von Hufknorpelfisteloperationen, bei denen ich Alypinanästhesie anwandte und die zu demselben Resultat

führten, nicht mehr einzeln an. Wie aus Fall 7, 8 und 9 ersichtlich ist, versuchte ich die Dosis von 0,3 auf 0,24 herabzusetzen, doch zeigte sich beim Legen der Nähte, wobei der Patient auf die Nadelstiche reagierte, daß die Anästhesie nicht mehr ausreichte, um jede Reaktion des Tieres zu meiden, die störend auf den Verlauf der Operation einwirkt. Ich kehrte daher zur Dosis von 0,3 g zurück, welche vollkommen die gewünschten Anforderungen erfüllte. Um einen Vergleich mit der Kokainanästhesie bei Hufknorpelfisteloperationen zu ziehen, wandte ich bei 4 Operationen 0,25 g Kokain in derselben Weise an. Es zeigte sich, daß die Anästhesie ebenfalls vollkommen war, aber sie trat wesentlich später ein als die Alypinanästhesie. Das Abheben der Hornwand von der Huflederhaut und vom Fleischsaum, das ebenfalls sofort nach der Desinfektion geschah, verursachte den Tieren stets Schmerzen, welche sich durch intensive Zuckungen kundgaben; und dies späte Eintreten der Kokainanästhesie ist ohne Zweifel ein Nachteil der Alypinanästhesie gegenüber. Die Loslösung der Hornwand ist die schmerzhafteste Manipulation während der ganzen Operation, und diesen Schmerz soll die Anästhesie eben ausschalten. Am niedergelegten Pferde heißt es aber schnell arbeiten; da kann der Operateur nicht lange auf das Eintreten der Anästhesie warten. Die Alypinanästhesie, die jedesmal nach den unbedingt nötigen Vorbereitungen eingetreten ist (3—5 Min.), gestattet die sofortige Inangriffnahme der Operation, und darin besteht ein wesentlicher Vorteil gegenüber der Kokainanästhesie bei Hufknorpelfisteloperationen. Bemerken will ich noch, daß sämtliche Pferde 1 Stunde vor der Operation 50—75 g Chloralhydrat per rectum empfangen hatten. Dies kann aber für die Bewertung des Alypins nicht besonders ins Gewicht fallen, da das Chloralhydrat hauptsächlich auf die motorischen Nerven lähmend wirkt und weniger auf die sensiblen. Bei zwei später angeführten Fällen von Hufkrebsoperationen fiel der Unterschied zwischen anästhesierter und nicht anästhesierter Hälfte deutlich in die Augen, worauf an der betreffenden Stelle noch besonders hingewiesen wird. Der Heilungsverlauf war bei sämtlichen Operationen normal. Niemals wurde eine ödematöse Schwellung an der Injektionsstelle bemerkt.

Bei der Operation der Brustbeule. Neben den verschiedensten Operationen wurde die Alypinanästhesie auch bei 11 in der Klinik operierten Brustbeulen versucht. Die Injektionen wurden den speziellen Fällen entsprechend entweder

in der Peripherie der Geschwülste, oder falls nur eine Längsspaltung nötig schien, in der Richtung des anzulegenden Schnittes ausgeführt. Bei der geringen Giftigkeit des Mittels stand es, falls sich die Anästhesie in der Schnittrichtung nicht ausreichend erwies, später immer noch frei, Nachinjektionen zu machen. Die Operationen wurden sämtlich am stehenden Pferde ausgeführt.

Fall 1. Braune, belgische Stute mit Stern. Kindskopfgroße Brustbeule an der Vorderbrust. Da voraussichtlich eine einfache Längsspaltung der Geschwulst nicht genügte, wurden an vier verschiedenen Stellen in der Peripherie der Geschwulst Injektionen von 5 ccm der 3prozentigen Alypinlösung, also zusammen 0,6 g Alypin ausgeführt, nachdem vorher die Nasenbremse beim Patienten angelegt war. 3 Min. nach der Injektion wurde ein Längsschnitt von oben nach unten durch die Geschwulst gelegt. Da das Pferd auf den Schnitt nicht reagierte, wurde die Nasenbremse abgenommen und versucht ohne dieselbe weiter zu operieren. Bei der nach dem Längsschnitt erfolgten näheren Untersuchung stellte sich heraus, daß die Geschwulst aus stark induriertem Bindegewebe mit vielen kleinen Abszessen bestand, so daß eine vollständige Exstirpation der Geschwulst nötig wurde, die sich tief in den Musc. cleidomastoideus hineinerstreckte. Das Pferd stand bei der Ablösung der Haut von der Geschwulst auch ohne Bremse ganz ruhig, doch bei der Trennung des sklerosierten Gewebes vom gesunden Muskel machte sich Schmerzempfindung bemerkbar. Es wurde darauf eine Nachinjektion von 10 ccm, also 0,3 g Alypin auf der Grenze zwischen gesundem Muskel und erkranktem Gewebe vorgenommen. Darauf verhielt sich das Pferd bei weiteren Eingriffen wieder ruhig und gestattete ohne nennenswerte Unterbrechung die Fortsetzung der Operation. Während der Operation trat ziemlich starke Blutung, abgesehen von den zu unterbindenden Gefäßen, auch aus den Hautgefäßen auf. Nach der Exstirpation der Geschwulst wurde die entstandene Höhle austamponiert, worauf die Blutung bald stand. Die Schnittwunde wurde bis zur Hälfte vernäht, in der unteren Hälfte wurden zur Fixierung des Tampons nur zwei Nadeln eingelegt. Eine Nachblutung trat nicht ein. Die Heilung nahm einen normalen Verlauf, die obere Hälfte (Naht) heilte per primam intentionem. Dauer der Operation 35 Min.

Fall 2. Fuchswallach mit Blässe, Däne, 8 Jahre alt. Mannsfaustgroße Brustbeule an der linken Vorderbrust auf der Grenze vom Musc. cleidomastoideus und Pector. superficialis. Es wurde die Nasenbremse angelegt, die Operationsstelle rasiert, und da nur eine Spaltung der Brustbeule in der Längsrichtung nötig erschien, in dieser Richtung in einem Abstande von 5 cm an zwei Stellen eine Injektion von 5 ccm einer 3prozentigen Lösung, also 0,3 g Alypin vorgenommen. Sofort im Anschluß daran wurde die Bremse gelöst und die Spaltung der Geschwulst bis auf die Abszeßhöhle ausgeführt. Das Pferd verhielt sich ganz ruhig und gestattete ohne Widerspenstigkeit das Herausnehmen kleiner Teile indurierten Gewebes. Es trat wieder ziemlich starke Blutung ein, die aber nach ausgeführter Tamponade bald wieder stand. 40 Min. nach der Injektion wurde die Tamponade entfernt, eine Nachblutung fand nicht statt. Die Heilung ging schnell und ohne Unterbrechung vor sich.

Fall 3. Schwarze, ostpreußische Stute, 6 Jahre alt. 10 cm hohe, 8 cm breite und im äußeren meßbaren Halbmesser 6 cm tiefe Brust-

beule an der rechten Vorderbrust. Das Pferd ist sehr empfindlich und läßt trotz Anlegens der Nasenbremse das Abrasieren der Haare von der Geschwulst nicht zu. Es wurde daher in den Zwangstand genommen, die Haut desinfiziert und die Injektion von zusammen 1,00 g Alypin wiederum in der Peripherie der Geschwulst ausgeführt. Darauf wurde das Pferd wieder aus dem Zwangstall herausgeführt und mit dem Abrasieren der Haare begonnen. Nachdem dies geschehen, ließ sich das Pferd die Geschwulst ruhig exstirpieren. Auch in diesem Falle trat wiederum ziemlich starke Blutung ein, die aber auch durch Tamponade bald gestillt wurde. Beim Anlegen der Naht wurde die Bremse entfernt und es war für die Dauer des Nähens nicht nötig, sie wieder anzulegen, da Patient sich ziemlich passiv verhielt. Die Heilung ging auch hier schnell vor sich. Außer diesen drei angeführten Fällen wurden noch acht Brustbeulenoperationen unter Alypinanästhesie ausgeführt. Die Anästhesierung und Operation wurden in derselben Weise vorgenommen wie oben und in jedem Falle war die erreichte Anästhesie zufriedenstellend. Die Blutung war besonders bei den Injektionen in der Peripherie der Geschwülste manchmal etwas stark, doch niemals gab sie zu Besorgnissen Anlaß, da sie stets auf Tamponade stand. In keinen von den 11 Fällen sah ich Nekrose oder Gangrän eintreten, die Heilung nahm stets einen guten und schnellen Verlauf.

Bei Neurektomien. Auch bei drei Neurektomien, die in der chirurgischen Klinik ausgeführt wurden, konnte ich meine Versuche mit Alypin anstellen.

Fall 1. Ein Fuchswallach, 12 Jahre alt, leidet an Podotrochlitis chronica. Zwecks Beseitigung der Lahmheit wird der Nervenschnitt in der Volargegend ausgeführt. Patient wird abgeworfen, die Haare werden an der betreffenden Stelle oberhalb des Fesselgelenks abrasiert und nach gründlicher Desinfektion wird der Hautschnitt ohne vorherige Anästhesie angelegt und der Nerv freigelegt. Patient zeigte dabei heftige Schmerzempfindung. Auf den freigelegten Nerven wurde eine 3prozentige Alypinlösung appliziert, die so prompt wirkte, daß sofort nach der Applikation ausgeführte Berührungen des Nerven mit der Spitze des Skalpells von dem Pferde nicht beachtet wurden; ebensowenig zeigte der Patient bei der darauf folgenden Durchschneidung des Nerven irgendwelche Reaktion. Das Legen der Naht war ebenfalls schmerzlos und konnte ungehindert ausgeführt werden. Blutung war nicht vorhanden. Die Heilung geschah per primam intentionem

Fall 2. Braune Stute mit Kron- und Fesselgelenkschale, 10 Jahre alt. Bei dem Pferde hatte das Brennen zu negativem Erfolge geführt und es wurde deshalb mit Einwilligung des Besitzers die Neurektomie der Nn. volares vorgenommen. Am abgeworfenen Pferde wurden an derselben Stelle wie bei der diagnostischen Injektion mit Hilfe der Pravazschen Spritze die Injektion von je 0,3 g 3prozentiger Alypinlösung ausgeführt. Nach erfolgtem Rasieren und Desinfizieren der Haut wurde die Operation jedesmal sofort nach der Injektion in Angriff genommen. Der Hautschnitt war unempfindlich, ebensowenig reagierte der Patient beim Freipräparieren und bei der Durchschneidung des Nerven. Eine nennenswerte Blutung fand nicht statt. Heilung der Wunde per primam intentionem.

Fall 3. Schwarze, ungarische Stute, 14 Jahre alt, leidet an Podotrochlitis chronica vorn beiderseits. Mit Einwilligung des Besitzers geschah die Neurektomie der Volares an beiden Vorderfüßen in derselben Weise wie in Fall 2 mit demselben günstigen Resultat.

Die in Fall 1, 2 und 3 angeführten Pferde konnten bis zu ihrer völligen Genesung von mir beobachtet werden, in keinem Falle war eine Komplikation eingetreten, sämtliche Patienten wurden wieder dienstbrauchbar. Diese Fälle beweisen zur Evidenz, daß Alypin in nur 3prozentiger Lösung auf starke Nervenstränge appliziert im stande ist, totale Anästhesie hervorzurufen und führen die starke anästhesierende Kraft des Mittels klar vor Augen.

Bei Hahnentrittoperationen. Fall 1. Ungarische, 7jährige Fuchsstute, Hahnentritt rechts. Zum Zwecke der Durchschneidung der Sehne des Musc. extensor digitalis lateralis unterhalb des Sprunggelenks wird an der Durchschneidungsstelle 1 ccm der 3prozentigen Lösung subkutan injiziert. Patient läßt sich die sofort vorgenommene Operation im Stehen ohne jede Zwangsmaßregel gefallen; kleine Blutung.

Fall 2. Preußischer, dunkelbrauner, 5jähriger Wallach, Hahnentritt auf beiden Hinterfüßen. Anästhesierung und Operation werden in derselben Weise wie in Fall 1 beiderseits ausgeführt. Der Erfolg ist derselbe ohne Zwangsmaßregeln. Beide Operationsfälle verheilten normal. Wenn auch in diesen Fällen die Durchschneidung der Sehne selbst dem Patienten keine Schmerzen verursacht, so ist doch der Hautstich ziemlich empfindlich und macht die Tiere oft widerspenstig, so daß man zu Zwangsmaßregeln greifen muß. Diesem lästigen Uebelstande hilft eine ganz geringe Dosis Alypin ab.

Bei anderen Operationen. Bei einem Fall von Dermatitis verrucosa wurde eine Injektion von jederseits 0,4 g 3prozentiger Alypinlösung in die Nn. plantares gemacht. Darauf wird die Warze, die 1 kg schwer war und die ganze Volarfläche und einen Teil der Seitenfläche des Fessels umfaßte, ohne schmerzhafte Reaktion von seiten des Patienten entfernt. Die Blutung war stark. Es war nötig, um den ersten Verband einen zweiten zu legen; darauf stand die Blutung. Die Heilung geschah ohne Störung.

Ein schwarzer Wallach mit doppeltmannsfaustgroßem Botryomykom am Scrotum (keine Samenstrangfistel) erhielt in die Peripherie der Geschwulst vier Injektionen à 0,15 g Alypin in 3prozentiger Lösung. Gleich darauf wird die Operation ausgeführt. Patient läßt sich im Stehen ohne störende Widersetzlichkeit die Geschwulst entfernen. Die eintretende Blutung wird durch Tamponade zum Stehen gebracht; einzelne Gefäße mußten unterbunden werden.

Bei einem Botryomykom am Oberschenkel hinten links wurden zur Anästhesierung 3mal 5 ccm einer 3prozentigen Alypinlösung rings um die Geschwulst herum appliziert. Darauf wird die Geschwulst mit der Billrothschen Zange gefaßt und mit dem Skalpell herausgeschält. Das Pferd verhielt sich ganz ruhig. Die Blutung wurde durch einen Verband bald zum Stehen gebracht.

Zwecks perforierenden Brennens bei Schale wurde in 2 Fällen eine Injektion von 0,3 g 3prozentiger Alypinlösung in die Volarnerven gemacht. Die Pferde standen ganz ruhig, es war nicht nötig, den gesunden Fuß zu fixieren.

Brauner Wallach mit 30 cm langer Hautwunde auf der Kruppe. Die Haut war gleichzeitig von ihrer Unterlage abgehoben. Die Wunde wurde mit Tupfern, die mit 3prozentiger Alypinlösung angefeuchtet waren, bedeckt; die Tupfer wurden auch, soweit es nötig und möglich war, zwischen Haut und Unterhaut gelegt. Nach 3 minutenlanger Einwirkung wird mit dem Legen einer Naht begonnen. Es werden 40 Nadeln

gelegt; während der Dauer des Nähens herrschte an den betreffenden Stellen vollkommene Anästhesie (25 Min.).

Ein Fuchshengst hat am linken Ohrmuschelgrund eine hühnereigroße Ohrcyste. In der Richtung des anzulegenden Operationsschnittes werden 10 ccm einer 3prozentigen Alypinlösung injiziert. Das Pferd steht bei der Operation ziemlich ruhig, nur bei der Ablösung der Cyste an ihrem tiefsten Anheftungspunkte zeigt das Tier sich widerspenstig. Die Anästhesie war nicht genügend weit vorgedrungen. Es wurden 3 ccm nachinjiziert, darauf steht Patient wieder ruhig. Starke Blutung.

Schwarzer Wallach mit Muskelwunde an der linken Seitenbrust. Auflegen von Tupfern, die mit 3prozentiger Alypinlösung getränkt sind. Nach 4 Min. wird Muskel- und Hautnaht gelegt. Anästhesie ist vollkommen zufriedenstellend.

Schimmelstute, 4½ Jahre alt, sehr wildes, empfindliches Pferd. Empyem der Oberkieferhöhle. Es soll die Trepanation ausgeführt werden. Dem Pferd wird die Bremse aufgelegt und an der Trepanationsstelle werden 5 ccm der 3prozentigen Alypinlösung injiziert. Die Anästhesie war in einem Umfange von 5 cm vollkommen. Das Pferd ließ die Trepanation mit geringen Unterbrechungen geschehen, auch die Abhebung des Periosts geschah schmerzlos.

Außer diesem Falle wurden noch drei Trepanationen unter Alypinanästhesie zu voller Zufriedenheit ausgeführt. Blutung war gering.

Brauner Wallach, Hufkrebs hinten rechts. Patient erhält 50 g Chloralhydrat und wird, da die größere Ausdehnung des Krankheitsprozesses an der inneren Seite liegt, auf die rechte Seite gelegt. Darauf Injektion von 10 g 3prozentiger Alypinlösung, also 0,3 g, nur in den medialen N. plantaris rechts. Patient zeigt bei Beginn der Operation, die sofort nach den nötigen Vorbereitungsmaßregeln begonnen wurde, keine Schmerzäußerung. Beim Uebergreifen der Operation auf die äußere Seite reagiert Patient durch heftige Zuckungen, so daß, um die Operation in Ruhe und schneller ausführen zu können, die Injektion derselben Dosis auch in den äußeren Plantarnerven vorgenommen wurde. Danach verhielt sich der Patient bei der Fortsetzung der Operation auch ruhig. Dauer der Operation 35 Min. Dieser Fall zeigt klar, wie wenig das Chloralhydrat seine Wirkung auf die sensiblen Nerven ausdehnt, und daß hier, trotz der Chloralhydratnarkose, wie auch bei den Hufknorpelfisteloperationen, die Wirkung des Lokalanästhetikums an erster Stelle steht.

Ein Rotschimmelwallach mit Strahlkrebs vorn links erhielt jederseits 10 ccm einer 3prozentigen Alypinlösung in die Volarnerven injiziert. 4 Min. nach der Injektion wurde die Operation im Stehen vorgenommen. Die Anästhesie war zufriedenstellend, so daß die Operation im Stehen ohne Unterbrechung ausgeführt werden konnte.

Schimmelstute. Wunde am rechten Auge, 1½ cm von den Lidrändern entfernt. Die Wunde erstreckte sich von der Mitte des oberen Augenlides um den äußeren Augenwinkel herum und reichte bis zur Mitte des unteren Augenlids. Vom äußeren Augenwinkel bis zur Mitte des unteren Augenlids war das Lid in Lappenform abgehoben. Es wurden die Wundflächen mit Tupfern, die mit 5prozentiger Alypinlösung getränkt waren, bedeckt, und an zwei verschiedenen Stellen wurden, da Patient sich sehr empfindlich zeigte, je 1 ccm der 5prozentigen Lösung 1½ cm von den Wundrändern injiziert. 2 Min. nach dem Auflegen der Tupfer wurde mit dem Annähen des Lappens begonnen, was ohne Wider-

spenstigkeit von seiten des Tieres ausgeführt wurde; ebenso reichte auch die Anästhesie zur Vernähung des übrigen Teils der Rißwunde vollkommen aus. 1½ cm im Umfang von der Injektionsstelle zeigte sich nach 40 Min. noch herabgesetzte Empfindlichkeit. Zugleich mit dem Auflegen der Tupfer auf die Wundränder legte ich absichtlich auch einen mit derselben Lösung getränkten Tupfer auf das Auge selbst, um eine eventuelle Einwirkung des Alypins auf das Auge zu prüfen. Das Auge behielt sein normales Aussehen auch nach der Applikation. Ein schädlicher Einfluß auf die Heilung der Wunde machte sich nicht bemerkbar. Der Lappen heilte gut an, ebenso heilte die ganze Wunde per primam intentionem.

Brauner Wallach, Lappenwunde am unteren Augenlid. Es wurden Tupfer, die mit 5prozentiger Alypinlösung getränkt waren, auf die Wunden gelegt. Nach 2 Min. zeigte sich beim Legen der Naht, daß die Anästhesie bis zu 1 cm in das die Wundränder begrenzende Gewebe vorgedrungen war. Auch in diesem Falle hatte ich auf den Augapfel die Tupfer gelegt. Zwischen dem alypinisierten und dem nicht behandelten Auge zeigte sich wiederum kein Unterschied.

Schwarze Stute, Fremdkörper im linken Auge. Es wurden mit 3prozentiger Alypinlösung getränkte Tupfer auf den Augapfel gelegt. 1 Min. darauf konnte der Fremdkörper, ein Glassplitter, ohne Reaktion aus der Cornea entfernt werden. Eine Einwirkung des Alypins auf das Auge konnte ich auch hier nicht konstatieren.

Die angegebenen Fälle mögen genügen, um ein Urteil über das Alypin zu fällen. Bei sämtlichen unter Alypinanästhesie ausgeführten Operationen war die Anästhesie zufriedenstellend. Nachteile machten sich bei der Applikation nie bemerkbar. Gegenüber den großen Vorteilen im Vergleich mit dem Kokain kann man das kleine Uebel, eine etwas verstärkte Blutung, ruhig in Kauf nehmen. Bei Operationen am Auge zeigte sich das Alypin geradezu als ideales Anästhetikum. Sämtliche Nachteile des Kokains, als Mydriasis, Akkommodationsstörung, Erhöhung des intraokularen Drucks, Erweiterung der Lidspalte fehlen ihm nach meinen Beobachtungen und dies genügt, um ihm neben seiner gleich starken anästhesierenden Kraft dem Kokain gegenüber speziell für das Auge den Vorzug zu geben, den es auch bei anderen Operationen verdient.

Toxikologische Versuche.

Versuche an Hunden. Die Versuche wurden an drei Hunden ausgeführt. Verwandt wurden 1prozentige, 2prozentige und 5prozentige Alypinlösungen. Die Einverleibung geschah stets subkutan.

Fall 1. 7 kg schwerer Bastard erhält 0,035 g Alypin = 0,005 g pro Kilogramm Körpergewicht. Vergiftungserscheinungen treten nicht auf.

Fall 2. 6,625 kg schwerer Pudel erhält 0,066 g Alypin = 0,01 g pro Kilogramm Körpergewicht. Keine Vergiftungserscheinungen.

Fall 3. 18 kg schwerer, kräftiger Spitz erhält 0,6 g Alypin = 0,033 g pro Kilogramm Körpergewicht. Keine Vergiftungserscheinungen.

Fall 4. 18 kg schwerer Hund erhält 4 Uhr 50 Min. 0,72 g Alypin = 0,04 g pro Kilogramm Körpergewicht. 5 Uhr 8 Min. Lecken, darauf Erbrechen. Leicht schwankender Gang. 5 Uhr 20 Min. 2mal stärkeres Erbrechen. 5 Uhr 22 Min. Harnabsatz. Hund bricht zusammen, macht im Liegen angestrengte Abwehr- und Laufbewegungen. 5 Uhr 23 Min. steht der Hund wieder auf, atmet tief; kurz darauf zeigt er wieder normales Benehmen.

Fall 5. 7 kg schwerer Hund erhält 3 Uhr 45 Min. 0,3 g Alypin = 0,043 g pro Kilogramm Körpergewicht. Um 4 Uhr zeigt sich ataktischer Gang, Taumeln. 4 Uhr 5 Min. fällt der Hund plötzlich auf die Seite, macht heftige Abwehr- und Fluchtbewegungen. 4 Uhr 6 Min. wieder normaler Gang. Schaum tritt vor das Maul. Erbrechen unter heftigen Anstrengungen. Temperatur, Puls und Atmung hatten sich in allen 5 Fällen nicht geändert.

Fall 6. 6½ kg schwerer Hund erhält 9 Uhr 50 Min. 0,3 g Alypin = 0,046 g pro Kilogramm Körpergewicht. Atmung vor der Applikation 36, P. 120, T. 38,3° C. 10 Uhr 2 Min. zeigt der Hund leichtes Zittern. 10 Uhr 6 Min. sckwankender Gang. Manegebewegungen nach rechts, allgemeine Körperzuckungen, sehr schreckhaft. 10 Uhr 8 Min. Harnentleerungen, Zusammenbrechen; klonische, tonische und tetanische Krämpfe wechseln ab. 10 Uhr 12 Min. versucht der Hund sich zu erheben. Nachhand gelähmt. 10 Uhr 18 Min. zeigt der Hund, der auf der Seite liegt, angestrengte Atmung. Auf Zuruf reagiert der Hund nicht. 10 Uhr 23 Min. versucht der Hund an eine Wand gestützt die ersten Gehbewegungen. Plötzliches Rückwärtstaumeln, neuer Schwächeanfall. Opisthotonus, klonisch-tonische Krämpfe. Zeigerbewegungen nach links, starker Schaum vor dem Maul. 10 Uhr 40 Min. erhebt sich der Hund, geht schwankend einige Schritte und fällt wieder um. Nach 11 Uhr 30 Min. nehmen die Erscheinungen allmählich ab, um 12 Uhr sind sie geschwunden. 10 Uhr 30 Min. war A. 50, P. 150, T. 39,2°. 11 Uhr 30 Min. 30 Atemzüge, 120 Pulse, 39,8° C. Temperatur, 12½ Uhr waren 30 Atemzüge, 125 Pulse, 39,5° Temperatur. Pupille war nicht verändert.

Fall 7. 7 kg schwerer Hund erhält 4 Uhr 45 Min. 0,38 g Alypin, also 0,054 g pro Kilogramm Körpergewicht. A. 40, P. 130, T. 38,4°. 4 Uhr 55 Min. schwankender Gang, ataktische Bewegungen, Schreckhaftigkeit. Tier blickt traumverloren in die Luft. 5 Uhr Manegebewegungen bald nach links, bald nach rechts. Unvollständige Lähmung der Nachhand. 5 Uhr 3 Min. bricht der Hund zusammen; Hinterhand vollständig gelähmt. Heftige Schluckbewegungen, Schäumen des Maules; Nasenausfluß. Tiefe Atemzüge. Halluzinationen. A. 22, P. 128, T. 38,3°. Um 5 Uhr 15 Min. Mit kurzen Unterbrechungen von heftigen Muskelkrämpfen bleibt der Hund bis 5 Uhr 30 Min. tief atmend ruhig liegen. Darauf erhebt er sich vorn und sitzt in hockender Stellung. Ab und zu Muskelzittern. Um 6½ Uhr lassen sämtliche Vergiftungserscheinungen nach. 7½ Uhr A. 20, P. 10, T. 38,4°. Hund verzehrt ihm dargebotenes Fleisch mit Appetit. Pupillenveränderung konnte nicht wahrgenommen werden.

Fall 8. 18 kg schwerer Hund mit A. 28, P. 88, T. 38,4° erhält 3 Uhr 45 Min. 1,08 g Alypin, also 0,06 g pro Kilogramm Körpergewicht. 4 Uhr Manegebewegungen, Hund stürzt zusammen; Laufbewegungen.

4 Uhr 30 Min. A. 30, P. 100, T. 38,2°. 4 Uhr 50 Min. erhebt sich der Hund, taumelt zurück und bleibt 5 Min. ruhig liegen. 5 Uhr 10 Min. sitzt der Hund in hockender Stellung. A. 28, P. 105, T. 38,3°. 5 Uhr 30 Min. geht der Hund leicht schwankend; folgt auf Zuruf. Die Erscheinungen gehen zurück, um 6¾ Uhr ist das Benehmen des Tieres normal. A. 28, P. 96, T. 38,2°.

Fall 9. Der 7 kg schwere Hund erhält um 6 Uhr 0,45 g Alypin = 0,064 g pro Kilogramm Körpergewicht. A. 20, P. 80, T. 38,4°. Um 6 Uhr 10 Min. bricht der Hund zusammen; heftige Krampfanfälle, Orthotonus; tetanische Krämpfe der Streck- und Rückenmuskeln. Starkes Speicheln. Harnabsatz. Darauf liegt der Hund wieder ruhig mit abwechselnd langen, tiefen und kurzen, hechelnden Atemzügen. Die Ruhe wird alle 2—3 Min. durch heftige Krampfanfälle unterbrochen, die aber nur von kurzer Dauer sind. Temperatur beträgt um 7 Uhr 30 Min. 39,2° C. Atmung wechselt immer noch. 48 Pulse sind vorhanden um 7 Uhr 44 Min. Die Atmung geschieht sehr langsam, um 7 Uhr 47 Min. setzt die Atmung aus. Das Herz schlägt noch. 7 Uhr 48 Min. kein Herzschlag mehr fühlbar; Exitus letalis in völliger Ruhe.

Bei der Sektion zeigt sich die linke Herzkammer fast blutleer; die rechte ist gefüllt: sämtliche Venen sind prall mit schwarzrotem, flüssigen Blut gefüllt; die Darmvenen treten stark hervor. Die Milz ist stark leberfarben; Gewicht 25 g. Die Leber ist hyperämisch, Gewicht 480 g. Die linke Niere wiegt 48 g, die rechte 47 g. Der Magen ist mit breiigem, stark mit Schaum vermischtem Inhalt gefüllt.

Aus den Versuchen geht hervor, daß kleine Gaben von 0,005 g bis 0,033 g pro Kilogramm Körpergewicht von Hunden ohne Reaktion vertragen werden.

Mittlere Gaben von 0,04—0,06 g pro Kilogramm Körpergewicht rufen schon ein mehr oder weniger starkes Bild der Vergiftung hervor. Die Tiere werden unruhig, schreckhaft, zeigen Manegebewegungen nach links und nach rechts. Die Sensibilität ist etwas herabgesetzt. Es treten Schwächezustände vor allem in der Nachhand, Zuckungen der Haut und Skelettmuskulatur, klonisch-tonische und tetanische Krämpfe auf. Die Atmung wechselt stark, man beobachtet zeitweise beschleunigte, darauf langsame vertiefte Atemzüge. Die Temperatur wird wenig geändert; in Fall 6 und 8 stieg sie an; ein Abfallen der Temperatur fand nicht statt. Kurz nach Verabreichung der toxischen Dosen trat in den meisten Fällen Erbrechen ein. Die Vergiftungserscheinungen haben viel Aehnlichkeit mit denjenigen der Kokainvergiftung.

Große Dosen von 0,06—0,07 g pro Kilogramm Körpergewicht wirken tödlich. Das Verenden tritt nicht unter den Anzeichen der Atemnot oder Herzlähmung ein. Die Herztätigkeit wurde durch das Alypin nicht beeinflußt. Im Todesfalle steht zuerst die Atmung, darauf erst das Herz still. Der Tod unterscheidet sich von dem durch Kokain herbeigeführten dadurch, daß er nicht unter den Symptomen heftiger Krämpfe eintritt, sondern unter völliger Ruhe von seiten des sterbenden Tieres. Es scheint die Annahme von Impens, daß die Tiere an allgemeiner Erschlaffung infolge der Krampfanstrengungen zu Grunde gehen, sich zu bestätigen.

Versuche an Pferden. Die Beobachtungen wurden an verschiedenen Pferden ausgeführt; die subkutan injizierten Lösungen waren 5—10prozentig. Da ich bei der diagnostischen Injektion mit der Dosis

1,5 pro Pferd aufhörte, setzte ich meine toxikologischen Versuche mit der Anfangsdosis 1,8 pro Pferd fort.

Fall 1, 2 und 3. Schwarzer Wallach, 9 Jahre alt, 450 kg schwer, erhält in jedesmaligem Abstand von 5 Tagen 1,8, 2,1 und 2,4 g Alypin, also entsprechend pro Kilogramm Körpergewicht 0,004 g, 0,0047 g und 0,005 g Alypin. In keinem Falle machten sich Vergiftungserscheinungen bemerkbar. Atmung, Puls und Temperatur blieben dieselben.

Fall 4. Schwarzer Wallach erhält 2,7 g Alypin = 0,006 g pro Kilogramm Körpergewicht. Das Pferd zeigt nach 20 Min. starke Aufmerksamkeit auf Geräusche; Empfindlichkeit ist etwas herabgesetzt. Beim Vorführen macht sich keine Exzitation bemerkbar. Atmung, Puls, Temperatur bleiben während einstündiger Beobachtung dieselben.

Fall 5. Braune Stute, 255 kg schwer, erhält Morgens um 9 Uhr 3,0 g Alypin = 0,011 g pro Kilogramm Körpergewicht. 9 Uhr 25 Min. treten geringe Gleichgewichtsstörungen auf; das Pferd zeigt etwas schwankenden Gang. Geringe Exzitation, schreckhaft. 9 Uhr 35 Min. sind die Gleichgewichtsstörungen so stark, daß das Pferd zusammenfällt. Durch Stützen am Schweif vermag das Pferd sich gleich wieder zu erheben; es ist ängstlich bemüht, auf derselben Stelle mit gespreizten Beinen zu stehen. Um 9 Uhr 40 Min. sind Atmung, Puls und Temperatur nicht geändert. Herz arbeitet normal. 10 Uhr 10 Min. wird das Pferd geführt, es geht in etwas schwankender Haltung. 10 Uhr 50 Min. sind die Gleichgewichtsstörungen geschwunden. Das Pferd geht auch im Trab normal.

Fall 6. Schimmelwallach, 260 kg schwer, erhält 9 Uhr 15 Min. (A. 14, P. 56, P. 38,2) 4,2 g Alypin, also 0,016 pro Kilogramm Körpergewicht. 9 Uhr 30 Min. beginnt das Pferd im Stande der Ruhe zu schwanken, es stürzt zusammen. Starke Exzitation, lebhaftes Ohrenspiel. Trompetenartiges Aufblähen der Nüstern, sehr schreckhaft, Zuckungen in der Hautmuskulatur. 9 Uhr 40 Min. A. 32, P. 70, T. 38,2. Muskelzuckungen, besonders in der Kopf- und Halsmuskulatur. Zeitweise sucht sich das Pferd zu erheben. Nachhand gelähmt. 9 Uhr 50 Min. lassen die Zuckungen nach; die Atmung ist angestrengt, 28mal in der Minute, 56 Pulse und 37,9 Temperatur. Das Pferd liegt ganz ruhig auf der rechten Seite. 10 Uhr 45 Min. A. 28, P. 50, T. 37,6; ab und zu macht das Pferd Fluchtbewegungen. 11 Uhr 15 Min. steht es mit Unterstützung auf und bleibt ohne Unterstützung stehen. 12 Uhr 15 Min. zeigt das Pferd beim Vorführen einen etwas ataktischen Gang. Aufregung ist nicht mehr vorhanden. Während der Erscheinungen war die Empfindlichkeit herabgesetzt. Um 3 Uhr befand sich das Pferd wieder ganz normal.

Fall 7. Fuchswallach, 251 kg schwer, erhält 10 Uhr 5,4 g Alypin = 0,021 pro Kilogramm Körpergewicht. A. 12, P. 48, T. 38,1. 10 Uhr 25 Min. treten Gleichgewichtsstörungen auf, schließlich Zusammenstürzen des Tieres. Sehr starke Aufregung, das Tier versucht verschiedenemal aufzustehen; hundesitzige Stellung. Pferd fällt 10 Uhr 40 Min. auf die Seite, heftige Gehbewegungen. 10 Uhr 45 Min. Ausbruch tetanischer Krämpfe an Kopf-, Hals- und Rückenmuskulatur. Schlagen mit den Unterlippen (Opisthotonus). Trismus. A. 16, P. 54, T. 38,5. Dann wird das Pferd ruhig. Empfindlichkeit ist herabgesetzt. Kein Patellarreflex. 12 Uhr 15 Min. A. 16, P. 56, T. 38,7. Das Pferd verhält sich weiterhin ruhig, um 4 Uhr vermag es zu stehen. Es frißt dargereichtes Heu. Um 5 Uhr ist das Pferd wieder vollkommen gesund.

Fall 8. Brauner Wallach, 250 kg schwer, erhält 9 Uhr 30 Min.

7,5 g Alypin = 0,03 g pro Kilogramm Körpergewicht. A. 9. P. 36, T. 37,5. 9 Uhr 35 Min. Aufregung, Schreckhaftigkeit. Muskelzittern am Kopf, breitbeinige Stellung. 9 Uhr 40 Min. starke Gleichgewichtsstörungen, Zusammenstürzen. Lecken, Schlagen mit den Lippen. Trismus, heftige klonische und tetanische Krämpfe. Laufbewegungen. Zeitweise ruhig. Die Erscheinungen sind dieselben wie oben. Atmung, Puls und Temperatur wurden zunächst halbstündig, später stündig aufgenommen.

9 Uhr 45 Min.	A. 20	P. 48	T. 37,8
10 „	A. 16	P. 52	T. 38,3
10 ½ Uhr	A. 16	P. 52	T. 38,7
11 „	A. 16	P. 44	T. 38,9
12 „	A. 16	P. 50	T. 39,2
1 „	A. 14	P. 40	T. 38,8
2 „	A. 12	P. 36	T. 38,5
3 „	A. 12	P. 34	T. 38,2
4 „	A. 16	P. 40	T. 37,9
5 „	A. 16	P. 40	T. 37,8

Um 5 Uhr befand sich das Pferd wieder besser, es stand um 6 Uhr auf und befand sich am nächsten Tage ganz wohl.

Fall 9. Braune Stute, Gewicht 260 kg, erhält 9 Uhr 50 Min. 10 g Alypin = 0,039 g pro Kilogramm Körpergewicht. A. 12, P. 40, T. 37,3. 9 Uhr 58 Min. bricht das Tier zusammen. Empfindlichkeit ist herabgesetzt. Angestrengte Atmung, Laufbewegungen; klonisch-tonische Krämpfe; Trismus. Die Erscheinungen sind analog den oben geschilderten.

10 Uhr 20 Min.	A. 10	P. 55	T. 37,3
10 „ 50 „	A. 15	P. 64	T. 37,7
11 „ 50 „	A. 14	P. 60	T. 38,0
12 „ 50 „	A. 14	P. 58	T. 38,0
1 „ 50 „	A. 16	P. 50	T. 37,7
2 „ 50 „	A. 14	P. 50	T. 37,4
3 „ 50 „	A. 14	P. 65	T. 37,4

Die höhere Anzahl der Pulse ergab sich immer, wenn die Aufnahme kurz nach einem Anfall stattfand. Um 4 Uhr nahm das Pferd dargereichtes Heu und trank einen halben Eimer Wasser. Um 4 ½ Uhr mußte es geschlachtet werden, da es anderweitig verwendet werden sollte.

Die toxikologischen Versuche zeigen, daß das Alypin auch für Pferde bedeutend weniger giftig ist als Kokain. Die Todesdosis ist jedenfalls 3mal so hoch anzunehmen als beim Kokain. Die geringste toxische Dosis setze ich nach meinen Wahrnehmungen auf 0,006 g pro Kilogramm Körpergewicht fest. Beim Kokain beträgt sie 0,0007. Deutlich merkbare toxische Erscheinungen zeigen sich erst bei Einverleibung von 0,011 g pro Kilogramm Körpergewicht. Höhere Dosen bis zu 0,023 g pro Kilogramm Körpergewicht lösen indes schon schwere Vergiftungserscheinungen aus. Hiermit ist aber beim Kokain die Todesdosis längst überschritten. Eine Einwirkung auf das Herz konnte ich in keinem Falle nachweisen. Die Atmung schwankte in den meisten Fällen auch sehr wenig, ebenso der Puls. Die Temperatur stieg auch bei Pferden meistenteils nach Verabreichung der Dosis an, um später mit dem Zurückgehen der Vergiftungserscheinungen wieder zu fallen. Nur in einem Versuchsfalle, Nr. 6, ging die Temperatur gleich nach Verabreichung der Dosis zurück. Nach meinen

Beobachtungen steigt die Temperatur mit der Größe der Anstrengung nach Krämpfen, Gehbewegungen etc. Denn wenn die Tiere ruhiger wurden, ging auch stets die Temperatur zurück.

Schlußbemerkungen.

Die dem Kokain gleichwertige anästhesierende Kraft eines Arzneimittels kann allein nicht genügen, um einem neuen Lokalanästhetikum den Vorzug vor dem altbewährten Kokain zu geben. Wenn ein neues Mittel das Kokain verdrängen will, so muß es neben demselben Anästhesierungsvermögen im Vergleich zum Kokain der Mängel bar sein, die dem letzteren bei seiner Anwendung anhaften. Wünschenswert ist ferner, daß es noch andere Vorteile bietet, deren Fehlen nicht gerade als Nachteil bei der Kokainanästhesie empfunden wird. Erst wenn ein Lokalanästhetikum diese Bedingungen erfüllt, verdient es als ein Ersatz des Kokains empfohlen und in die Therapie eingeführt zu werden.

Wie schon im Untersuchungsplan bemerkt und aus den angeführten Beispielen hervorgeht, habe ich bei meinen Prüfungen diesen Faktoren stets die nötige Beobachtung geschenkt und komme auf Grund der Untersuchungen zu folgendem Resümee.

Was die anästhesierende Kraft des Alypins anbetrifft, so ergibt sich aus den angeführten Beispielen, daß es ein brauchbares und zuverlässiges Lokalanästhetikum ist, das für alle Formen der Lokalanästhesie gut verwendet werden kann. Sowohl in der Infiltrations- wie in der Leitungsanästhesie vermag es das Kokain vollkommen zu ersetzen. Es verbindet mit einer relativ geringen Toxizität ein Anästhesierungsvermögen, das dem des Kokains in jeder Beziehung gleichkommt. Wegen seiner geringen Toxizität läßt es schon einen Nachteil schwinden, der dem Kokain anhaftet, und dies spielt in der Veterinärmedizin schon bei Anwendung des Alypins für diagnostische Zwecke eine große Rolle, da das lästige Exzitationsstadium, wie schon bei den für diagnostische Zwecke gemachten Versuchen erwähnt wird, bei Alypinanwendung nie auftritt. Die Erregung nach Kokain dauert längere Zeit an und gibt den Besitzern oft zu Besorgnissen Veranlassung. Ferner zeigen einige in der Kasuistik angeführte Fälle, daß bei geringen Graden von Lahmheit die diagnostische Alypininjektion ein einwandfreieres Resultat ergibt als die Kokaininjektion, nach welcher die Pferde infolge der Exzitation den

geringen Schmerz nicht beachten, was, wie gezeigt, zu einem falschen Resultat führen kann, aber sehr leicht erklärlich und deshalb zu beachten ist. Außer diesen Nachteilen des Kokains bei der diagnostischen Injektion, die dem Alypin nicht anhaften, bietet letzteres noch den Vorteil, daß die Anästhesie bedeutend früher eintritt, wodurch besonders für den vielbeschäftigten praktischen Tierarzt viel Zeit erspart werden kann. Schon nach 5 Min. macht sich manchmal das Verschwinden der Lahmheit bemerkbar, nach 8—10 Min. war die Lahmheit in den meisten Fällen geschwunden, während beim Kokain die Lahmheit erst nach 15—20 Min. schwindet.

Was die Anwendung des Alypins bei chirurgischen Eingriffen anbetrifft, so schaltet das Alypin wiederum zunächst wegen seiner geringen Giftigkeit den Nachteil einer toxischen Wirkung aus. Es wurden bei den zu therapeutischen Zwecken angewandten Dosen nie Vergiftungserscheinungen bei Pferden wahrgenommen, und an der Hand der toxikologischen Versuche ist wohl erwiesen, daß selbst bei den weitgehendsten Operationen, infolge der trotz geringer Giftigkeit stark anästhesierenden Kraft des Mittels, nie die unterste Grenze der Giftwirkung des Alypins erreicht werden wird. Bei Anwendung von Kokain kann dieser Nachteil der Giftwirkung nur durch Zusatz von Adrenalin beseitigt werden, zu welchem Zweck also zwei Lösungen nötig sind, während Alypin allein diesen Nachteil ausschaltet. Dem Kokain gegenüber hat es den Vorteil, daß es nicht den geringsten Reiz auf die Gewebe an der Applikationsstelle ausübt. Ferner kommt auch hier die bedeutend früher als beim Kokain eintretende Anästhesie dem Operateur sehr zu statten.

Die Dauer der Alypinanästhesie war bei den ausgeführten Operationen stets ausreichend; es zeigten sich manchmal geringe individuelle Schwankungen, die besonders beim Anästhesieren der starken Nervenstämme ins Auge fielen. Im allgemeinen lag die Dauer der Anästhesie zwischen 25—40 Min. Für die Dauer der Operation genügte die Anästhesie stets. Außerdem ist diese kürzere Dauer der Kokainanästhesie gegenüber kein Nachteil, da, falls Schmerzempfindung während der Operation eintreten sollte, einer Nachinjektion wegen der Ungiftigkeit nichts im Wege steht; bei der diagnostischen Injektion bildet die kürzere Dauer einen großen Vorteil. Ueber die gute Resorptionsfähigkeit des Alypins geben die mit Alypintupfern behandelten Haut- und Muskelwunden sowie die in derselben Weise auf die Schleimhäute des Auges bei Augen-

operationen applizierten Lösungen ein klares Bild. Sie zeigen, daß das Alypin im stande ist, prompt in die Gewebe einzudringen und sofortige Anästhesie zu erzeugen. Bei Augenoperationen zeigt sich das Alypin ganz besonders brauchbar. Sämtliche Unannehmlichkeiten, die das Kokain hier hervorruft, als Mydriasis, Akkommodationsstörung, Erweiterung der Lidspalte etc. konnte ich bei den mit Alypin behandelten Fällen nicht nachweisen. Die Anästhesie war stets eine gute; selbst Pferde, die sich vor der Applikation bei Berührung des erkrankten Auges sehr widerspenstig zeigten, standen nach der Applikation stets zur Zufriedenheit. Auf den Heilungsverlauf wirkt Alypin, da es die Gewebe nicht schädigt, nicht hemmend, wie besonders bei Augenwunden und anderen Verletzungen, bei denen die Naht gelegt wurde, die per primam intentionem erfolgte Heilung zeigt. Neben diesen guten Eigenschaften, die dem Alypin als Lokalanästhetikum nachgerühmt werden können, will ich zum Schluß meiner Betrachtungen noch einer schon bei den verschiedenen Operationen erwähnten Wirkung des Alypins gedenken, nämlich der nach Alypinanwendung etwas stärker auftretenden Blutung. Das Alypin hat also vasodilatatorische Wirkung. Nie hatte ich jedoch bei meinen Untersuchungen nötig, die Blutungen durch spezielle Mittel zu bekämpfen, da sie stets durch Tamponade oder Verband zum Stehen gebracht wurden. Wo dies nicht möglich war, ließen diese Blutungen stets mit dem Abklingen der Anästhesie von selbst nach, hatten also weiter keine Nachteile. (Will man jedoch diese Wirkung des Alypins ausschalten, so steht einer Kombination mit Adrenalin nichts im Wege.)

Ein weiterer Vorteil des Alypins ist, daß seine Lösungen sich sterilisieren lassen und lange aufbewahrt werden können. Sterilisierte und alte Lösungen zeigten dasselbe Anästhesierungsvermögen wie frisch zubereitete; eine Trübung oder Veränderung der chemischen Substanz trat nie ein.

Kurz zusammengefaßt ergibt sich aus meinen Betrachtungen:

1. Alypin ist als Anästhetikum dem Kokain an Wirkung völlig ebenbürtig.

2. Alypin ist bei Pferden etwa 10mal weniger giftig als Kokain, indem hier die ersten Vergiftungserscheinungen erst bei Mengen von 0,006 g Alypin pro Kilogramm Körpergewicht auftreten, während dies beim Kokain schon bei Dosen von 0,0007 g Kokain der Fall ist.

3. Alypin läßt sich sterilisieren, ohne sich zu zersetzen, und ist sehr lange haltbar.

4. Alypin wirkt doppelt so schnell als Kokain, eine Tatsache, die von großer Bedeutung für Operationen und diagnostische Injektionen ist.

5. Alypin ist etwas billiger als Kokain.

6. Alypin ruft eine belanglose Hyperämie hervor.

Mithin bietet das Alypin mit vollem Recht einen brauchbaren Ersatz für das Kokain und verdient sehr wohl in der Veterinärmedizin an seine Stelle zu treten.

Zum Schluß meiner Betrachtungen ist es mir eine angenehme Pflicht, meinem hochverehrten Lehrer, Herrn Prof. Dr. Kärnbach, für die Anregung zu dieser Arbeit und für das meinen Untersuchungen stets dargebrachte Interesse meinen herzlichsten Dank auszusprechen.

Ebenso fühle ich mich veranlaßt, meinem hochverehrten Chef, Herrn Prof. Dr. Eberlein, für die bereitwillige Ueberlassung des Materials der chirurgischen Klinik, sowie für das meiner Arbeit entgegengebrachte Interesse meinen innigsten Dank an dieser Stelle auszusprechen.

Literatur.

Braun, Die Lokalanästhesie, ihre wissenschaftlichen Grundlagen und praktische Anwendung. 1905.
Fröhner, Lehrbuch der Arzneimittellehre. 1906.
Rahnenführer, Archiv für wissenschaftliche und praktische Tierheilkunde Bd. 28, S. 381.
Fischer, Inaugural-Dissertation. Bern 1903.
Impens, Deutsche med. Wochenschr. 1905, Nr. 29.
Seyfert, Deutsche med. Wochenschr. 1905, Nr. 34.
Lohnstein, Allgemeine med. Zentralzeitung 1905, Nr. 47.
Seligsohn, Deutsche med. Wochenschr. 1905, Nr. 35.
Königshöfer, Deutsche med. Wochenschr. 1905, Nr. 50.
Neustätter, Münchener med. Wochenschr. 1905, Nr. 42.
Jacobsohn, Wochenschr. für Therapie und Hygiene des Auges VIII, 52.
Finder, Berliner klin. Wochenschr. 1906, Nr. 5.
Weil, Allgemeine med. Zentralzeitung 1905, Nr. 36.
Köllner, Berliner klin. Wochenschr. 1905, Nr. 43.
Stotzer, Deutsche med. Wochenschr. 1905, Nr. 36.
v. Sicherer, Ophthalmologische Klinik 1905, Nr. 16.
Hummelsheim, Archiv für Augenheilkunde LIII, 1.
Ohm, Wochenschr. für Therapie und Hygiene des Auges IV, 6.
Braun, Deutsche med. Wochenschr. 1905, Nr. 42.
Trolldenier, Zeitschr. für Tiermedizin Bd. V, Heft 2 u. 3.
Berliner tierärztl. Wochenschr. 1906.

Lebenslauf.

Ich, Albert Gustav Wilhelm Dittmer, wurde am 31. Dezember 1878 zu Ladenthin, Kreis Randow in Pommern, geboren. Den ersten Schulunterricht genoß ich in der Gemeindeschule zu Ladenthin. Mit zwölf Jahren bezog ich die Barnimschule, Knabenmittelschule zu Stettin, die ich im September 1895 verließ, nachdem ich die Prüfung für Berechtigung zum Einjährig-Freiwilligen-Dienst vor der Prüfungskommission zu Stettin bestanden hatte. Darauf war ich ein halbes Jahr in der Landwirtschaft meines Vaters tätig und trat dann Ostern 1896 als Volontär in eine Maschinenwerkstätte ein. Ostern 1897 kehrte ich zur Schule zurück, und zwar besuchte ich das Friedrich Wilhelms-Realgymnasium zu Stettin, das ich am 17. September 1900 mit dem Zeugnis der Reife verließ. Nachdem ich auf speziellen Wunsch meines Vaters zunächst Maschinenbaufach studiert hatte, ließ ich mich Ostern 1901 an der Tierärztlichen Hochschule zu Berlin immatrikulieren. Im Oktober 1903 legte ich hier die naturwissenschaftliche Prüfung ab und bestand am 12. Februar 1906 in Berlin die tierärztliche Fachprüfung. Vom 1. März d. J. bis zum 1. Mai arbeitete ich in der Poliklinik für große Haustiere an der Tierärztlichen Hochschule zu Berlin. Seit dem 1. Mai d. J. bin ich Volontärassistent an der chirurgischen Klinik der Tierärztlichen Hochschule zu Berlin.